

Histopathologic Changes in the Substantia Nigra Resulted by Paraquat Intoxication in Rat

Atefeh Sabbagh¹, Abbas Tavasoly^{1*}, Jamileh Salar Amoli², Seyed Hossein Mardjanmehr¹

¹Department of Pathology, Faculty of Veterinary Medicine, University of Tehran, Tehran, Iran

²Department of Basic Sciences, Faculty of Veterinary Medicine, University of Tehran, Tehran, Iran

Article Info:

Received: 29 May 2016

Accepted: 28 Jun 2016

ABSTRACT

Introduction: Widespread agricultural use as well as increasing number of suicidal or accidental ingestion of paraquat in the last few years enhance the necessity to evaluate the mechanism of action and the complications, especially neuronal side-effects, of this herbicide. The aim of this study was to evaluate the histopathological alterations of the substantia nigra after paraquat intoxication in rats. **Materials and Methods:** 28 adult Wistar rats were randomly divided into three experimental and one control groups. Paraquat at different doses (10, 15 and 20 mg/kg) were injected intraperitoneally once a week for three consecutive weeks to experimental groups; normal saline was injected to control group. After 28 days, the brains were removed and sections from the compact part of the substantia nigra were stained by toluidine blue. **Results:** A significant enhancement of the number of dark neurons in the substantia nigra was observed in rats receiving 15 and 25 mg/kg of paraquat compared to control group. **Conclusion:** Our findings point to the harmful effects of paraquat on neurons of the substantia nigra. This suggests paraquat toxicity as a risk factor for neurological disorders, such as Parkinson's disease.

Key words:

1. Paraquat
2. Substantia Nigra
3. Pathology

*Corresponding Author: Abbas Tavasoly

E-mail: atavasoli@ut.ac.ir

doi: 10.18869/acadpub.shefa.4.4.41

تغییرات هیستوپاتولوژیک جسم سیاه در نتیجه مسمومیت پاراکوات در موش صحرایی

عاطفه صباغ^۱، عباس توسلی^{۱*}، جمیله سالار آملی^۲، سید حسین مرجانمهر^۱^۱گروه پاتولوژی، دانشکده دامپزشکی، دانشگاه تهران، تهران، ایران^۲گروه علوم پایه، دانشکده دامپزشکی، دانشگاه تهران، تهران، ایران

اطلاعات مقاله:

تاریخ پذیرش: ۸ تیر ۱۳۹۵

تاریخ دریافت: ۹ خرداد ۱۳۹۵

چکیده

مقدمه: استفاده کشاورزی وسیع به علاوه افزایش تعداد مصرف اتفاقی یا به قصد خودکشی از پاراکوات در چند سال گذشته، ضرورت بررسی عمل و عوارض به خصوص اثرات جانبی عصبی، این علفکش را بالا برده است. هدف از این مطالعه بررسی تغییرات هیستوپاتولوژیک جسم سیاه پس از مسمومیت پاراکوات در موش‌های صحرایی بود. **مواد و روش‌ها:** ۲۸ موش بالغ ویستار به طور تصادفی به سه گروه آزمایشی و یک گروه کنترل تقسیم شدند. پاراکوات در دوزهای مختلف (۱۰، ۱۵ و ۲۰ میلی‌گرم/کیلوگرم) به صورت داخل صفاقی یک بار در هفته برای سه هفته متوالی به گروه‌های آزمایشی تزریق شد؛ نرمال سالین به گروه کنترل تزریق شد. بعد از ۲۸ روز مغزها برداشته شدند و برش‌هایی از قسمت متراکم جسم سیاه با تولوئیدن بلو رنگ‌آمیزی شدند. **یافته‌ها:** افزایش قابل توجهی از تعداد نورون‌های تیره در جسم سیاه گروه موش‌های صحرایی دریافت‌کننده ۱۵ و ۲۵ میلی‌گرم/کیلوگرم پاراکوات مشاهده شد. **نتیجه‌گیری:** یافته‌های ما به اثرات مضر پاراکوات بر نورون‌های جسم سیاه اشاره می‌کند. این پیشنهاد می‌کند، سمیت پاراکوات به عنوان یک عامل خطر برای اختلالات عصبی مانند بیماری پارکینسون می‌باشد.

کلید واژه‌ها:

۱. پاراکوات
۲. جسم سیاه
۳. پاتولوژی

* نویسنده مسئول: عباس توسلی

آدرس الکترونیکی: atavasoli@ut.ac.ir

مقدمه

بیشتر در معرض خطر ابتلاء به بیماری پارکینسون قرار دارند این افراد شامل کشاورزان و کارگرانی هستند که در بخش کشاورزی یا در کارخانه تولید سم کار می‌کنند (۱۳، ۱۲). همچنین آشکار شده است افرادی که در حوالی مناطقی زندگی می‌کنند که در معرض آفت‌کش‌ها قرار دارند احتمال بروز بیماری پارکینسون در آن‌ها بیشتر است (۱۵، ۱۴).

بیماری پارکینسون، شایع‌ترین بیماری تحلیل برندهٔ عصبی^۷ بعد از آلزایمر می‌باشد (۱۶) که در نتیجهٔ تحلیل^۸ نورون‌های دوپامینرژیک بخش متراکم^۹ جسم سیاه^{۱۰} واقع در مغز میانی و به دنبال آن نقص در آزادسازی دوپامین در ناحیهٔ استریاتوم^{۱۱} به وجود می‌آید (۱۷). به نحوی که اگر ۸۰٪ سلول‌های ترشح‌کنندهٔ دوپامین از بین بروند، علایم بیماری پارکینسون پدیدار می‌شوند که این علایم شامل لرزش، سختی عضلات، ناتوانی در حفظ تعادل و انجام حرکات طبیعی می‌باشد. سبب‌شناسی^{۱۲} این بیماری کاملاً شناخته نشده است ولی استرس اکسیداتیو، افزایش پراکسیداسیون لیپیدی، کاهش سطح گلووتاتیون، تخریب DNA و تجمع آهن به‌عنوان مهم‌ترین عوامل در ایجاد تحلیل نورون‌های دوپامینرژیک و متعاقباً پارکینسون هستند (۱۸).

مطالعات انجام شده تاکنون برخی اثرات پاراکوات از جمله تغییرات هیستوپاتولوژیک در بافت ریه به صورت خونریزی، فیروز و ادم، بافت معده به صورت زخم مخاطی، آتروفی لایهٔ عضلانی و ادم در استروما، بافت روده به صورت زخم مخاطی، نکروز ساختار غددی و آتروفی ویلی‌ها و در بافت بیضه به صورت دژنراسانس بافت منی‌ساز، فیروز مرکزی، نکروز، از هم گسیختگی ساختار توبولی، الیگواسپریمی و فقدان میتوز نشان داده است (۱۹)؛ بنابراین با توجه به اثرات زیانبار پاراکوات بر بافت‌های مذکور و نیز استفاده وسیع از این علف‌کش در سال‌های اخیر در کشورمان نیاز به مطالعه در مورد مکانیسم‌های مولکولی ایجاد سمیت و تغییرات هیستوپاتولوژیک پاراکوات در بافت‌های دیگر از جمله دستگاه عصبی را بیشتر کرده است. از این رو در مطالعه حاضر بر آن شدیم که سمیت عصبی پاراکوات بر جسم سیاه مغزی را به روش هیستوپاتولوژیک در موش صحرایی بررسی کنیم.

مواد و روش‌ها

حیوانات آزمایشگاهی

این مطالعه بر روی ۲۸ موش صحرایی نر بالغ نژاد ویستار (تهیه شده از موسسه تحقیقات واکسن و سرم‌سازی رازی)

مسمومیت با علف‌کش‌ها^۱ و سایر مواد شیمیایی مورد استفاده در کشاورزی یکی از مشکلات بزرگ سیستم سلامت در تمام جهان است (۲-۱). سالانه حدود ۲ میلیون مسمومیت منجر به بستری و ۲۰۰۰۰ مرگ در اثر سموم کشاورزی در دنیا گزارش می‌شود (۳). گروهی از علف‌کش‌ها دارای حلقهٔ بای پیریدیلیوم^۲ می‌باشند و به طور وسیعی در صنعت کشاورزی مورد استفاده قرار می‌گیرند. این دسته از علف‌کش‌ها شامل پاراکوات^۳، دی‌کوآت^۴ و مورفام‌کوآت^۵ هستند که مهم‌ترین علف‌کش موجود در این دسته، پاراکوات می‌باشد. پاراکوات با نام تجاری گراماکسون از علف‌کش‌های دستهٔ بای پیریدیلیوم می‌باشد که از سال ۱۹۶۲ به طور گسترده برای کنترل علف‌های هرز به کار می‌رود. فرمول شیمیایی این علف‌کش تماسی و غیر انتخابی ۱ و ۱ دی متیل ۴-۴ بای پیریدیلیوم دی کلراید است (۵).

راه اصلی ورود این سم به بدن از طریق دهان و دستگاه گوارش به صورت عمدی یا تصادفی می‌باشد. هر چند از طریق پوست و استنشاق نیز به کرات گزارش شده است (۶). در جذب از راه پوست و ریه معمولاً مسمومیت سیستمیک اتفاق نمی‌افتد اما ورود آن از طریق دهان باعث سمیت سیستمیک شده و علاوه بر آسیب گوارشی، سایر اعضا را نیز درگیر می‌کند (۷). مسمومیت شدید با نارسایی چند ارگانی مشخص می‌شود که عمدتاً به ریه، کلیه و کبد آسیب می‌رساند (۸). احتمال می‌دهند که پاراکوات یک محرک قوی در تشکیل آنیون‌های سوپراکسید باشد (۹). این رادیکال‌ها بسیار سمی بوده و به‌شدت با ماکرومولکول‌ها ترکیب می‌شوند و باعث ایجاد آسیب‌های جدی در اندام‌های مختلف می‌گردند (۱۰).

برای مدت‌های زیادی مطالعات تجربی صورت گرفته عمدتاً به بررسی اثرات سمی پاراکوات بر روی کبد، کلیه و ریه به دلیل مرگ ناشی از نارسایی در عملکرد این ارگان‌ها متمرکز بود. گرایش به مطالعه در خصوص پتانسیل سمیت عصبی پاراکوات از آنجایی آغاز شد که دانشمندان متوجه شباهت ساختاری پاراکوات به متابولیت فعال MPTP^۶ شدند. MPTP^۶ نوروٹوکسینی است که باعث القاء پارکینسون در جوندگان، پریمات‌ها و انسان می‌شود (۱۱). تحقیقات نشان داده است که کاربرد برخی از انواع آفت‌کش‌ها از جمله پاراکوات در مزارع کشاورزی باعث اختلالات عصبی از جمله پارکینسون یا لرزش غیر ارادی اندام‌های بدن می‌شود. افرادی که در تماس مستقیم با این مواد شیمیایی قرار می‌گیرند

¹ Herbicides

² Bipyridylum

³ Paraquat

⁴ Diquat

⁵ Morfam quat

⁶ 1-methyl-4-phenyl-1,2,3,6-tetrahydropyridine

⁷ Neurodegenerative

⁸ Degeneration

⁹ Compact part

¹⁰ Substantia nigra

¹¹ Striatum

¹² Etiology

پاکسینوس واتسون تهیه گردید (۲۰).

با استفاده از دستگاه میکروتوم روتاری از بلوک‌های مذکور مقاطع عرضی^{۱۳} و سریالی با ضخامت ۸ میکرون و فاصله ۵۰ میکرون نسبت به یکدیگر روی لام ژلاتینه تهیه شد. سپس ۱۰ برش از هر گروه از سمت قدامی^{۱۴} ناحیه جسم سیاه به سمت خلفی^{۱۵} انتخاب شد، به صورتی که تمام محدوده این ناحیه را شامل شود. اسلایدهای مذکور بعد از مرحله پارافینه با گزیلول جهت آبدهی در غلظت‌های نزولی اتانول قرار گرفتند، پس از مرحله آبدهی و شستشو با آب، توسط رنگ تولوئیدن بلو (خریداری شده از شرکت سیگما) رنگ‌آمیزی گردیدند و در نهایت اسلایدها با چسب اتالن و لامل پوشانده شدند. لام‌های رنگ‌آمیزی شده توسط میکروسکوپ نوری Tokyo, Japan, Olympus, BX51 WI با بزرگنمایی ۴۰X و ۱۰۰X مورد عکسبرداری قرار گرفتند. تعداد نورون‌های تیره^{۱۶} در عکس‌های تهیه شده از بزرگنمایی ۴۰X در ناحیه متراکم جسم سیاه دو نیمکره از سمت میانی تا بخش جانبی در برش کرونال توسط نرم‌افزار Image J شمارش شد و نسبت به نورون‌های سالم به صورت درصد محاسبه گردید و اعداد به دست آمده توسط آزمون آماری آنالیز شدند (تصویر ۱).

برای این منظور چروکیدگی سلول، از دست رفتن یکنواختی اجسام نیسل، تراکم سیتوپلاسم و هسته و پیکنوزه شدن هسته نورون‌ها توسط میکروسکوپ نوری بررسی گردید. تعداد سلول‌های گلیال با در نظر گرفتن ریخت‌شناسی^{۱۷} سلول با نرم‌افزار Image J در عکس‌های گرفته شده با بزرگنمایی ۴۰X در ناحیه متراکم جسم سیاه دو نیمکره از سمت میانی تا بخش جانبی در برش عرضی شمارش گردید و به صورت درصد محاسبه شد. جهت اندازه‌گیری حجم سلول‌های گلیال و نورونی ده مقطع بافتی تهیه شده از ناحیه جسم سیاه به صورت سریالی پس از رنگ‌آمیزی با بزرگنمایی ۱۰۰X توسط میکروسکوپ نوری مورد عکسبرداری قرار گرفتند. از هر برش حداقل ده تصویر به صورت تصادفی انتخاب گردید. با استفاده از نرم‌افزار cell count و به روش استریولوژی حجم سلول‌های گلیال و نورون در هر عکس به صورت تصادفی و در زاویه‌های مختلف در واحد میکرومتر مکعب اندازه‌گیری شد و به صورت میانگین حجم در گروه‌های تزریقی و گروه شاهد محاسبه گردید.

تجزیه و تحلیل آماری

در این مطالعه نتایج حاصل به صورت میانگین \pm خطای معیار بیان شده است. به‌منظور تعیین وجود اختلاف معنی‌دار بین گروه‌های مورد آزمایش، از روش آنالیز

با وزن حدود ۳۰۰-۲۵۰ گرم طی دی ماه ۹۳ تا شهریور ماه ۹۴ انجام شد. قبل از انجام آزمایش، حیوانات با محیط حیوان‌خانه به مدت یک هفته سازگار گردیدند. حیوانات به صورت انفرادی در قفس‌هایی از جنس پلی‌کربنات در مرکز نگهداری حیوانات دانشکده دامپزشکی تهران تحت شرایط ۱۲ ساعت روشنایی و ۱۲ ساعت تاریکی، دمای محیطی ۲۵ تا ۲۳ درجه سانتی‌گراد و رطوبت نسبی ۴۵ تا ۵۵٪ نگهداری شدند. در طی مدت نگهداری، حیوانات دسترسی آزاد به آب و غذای استاندارد (به صورت پلت ساخت شرکت به‌پرور) داشتند. حیوانات پس از طی کردن دوره سازگاری به صورت تصادفی در ۴ گروه ۷ تایی گروه‌بندی شدند که این گروه‌ها به شرح زیر می‌باشد: به گروه شاهد طی سه هفته متوالی هر هفته نرمال سالیین به صورت درون صفاقی تزریق گردید. پاراکوات به گروه تجربی اول، ۱۰ میلی‌گرم بر کیلوگرم، گروه دوم ۱۵ میلی‌گرم بر کیلوگرم و گروه سوم ۲۰ میلی‌گرم بر کیلوگرم وزن بدن طی سه هفته متوالی هر هفته به صورت درون صفاقی تزریق شد. پاراکوات به کار رفته در این مطالعه از شرکت دارویی سیگما خریداری گردید و نرمال سالیین ۰/۹ درصد به‌عنوان حلال مورد استفاده قرار گرفت.

تمامی تزریقات با سرنگ انسولینی یکبار مصرف انجام شد و در طول مدت آزمایش، شرایط پرورش (درجه حرارت، نور و تغذیه) برای تمام گروه‌ها یکسان بود. موش‌های صحرایی در ابتدا و طول دوره آزمون با استفاده از ترازو با دقت ۰/۰۰۱ گرم وزن شدند تا میزان سم مصرفی با تغییرات در زمان اجرای آزمایش مطابقت داشته باشد. در مراحل مختلف کار ضمن رعایت مسائل اخلاقی مورد تأیید کمیته اخلاق دانشگاه تهران سعی شد از هرگونه آزار جسمی و روش غیرضروری اجتناب گردد. پس از انجام آخرین تزریق همه حیوانات یک هفته دوره ریکاوری را گذراندند. سپس حیوانات هر گروه توسط تزریق داخل صفاقی کتامین ۱۰٪ (۸۰ میلی‌گرم بر کیلوگرم) و زایلازین ۲٪ (۱۵ میلی‌گرم بر کیلوگرم) ساخت شرکت آلفاسان هلند تحت بیهوشی عمیق قرار گرفتند و بعد از پرفیوژن با ۱۵۰ تا ۲۰۰ میلی‌لیتر محلول نرمال سالیین ۰/۹ درصد و در ادامه ۲۵۰ میلی‌لیتر محلول فیکساتیو شامل پارافرمالدئید ۴ درصد در فسفات بافر ۰/۱ مولار با pH=۷/۴، مغز آن‌ها خارج گردید و برای ثابت شدن داخل محلول پارافرمالدئید ۴ درصد به مدت ۴۸ ساعت و سپس در پارافرمالدئید ۱ درصد به مدت یک هفته قرار داده شد. پس از اطمینان از ثبوت بافتی، پاساژ بافت مطابق روش معمول بافت‌شناسی صورت گرفت و بلوک‌هایی از مغز میانی با در نظر گرفتن مختصات ناحیه جسم سیاه مغزی طبق اطلس

¹³ Coronal

¹⁴ Rostral

¹⁵ Caudal

¹⁶ Dark neurons

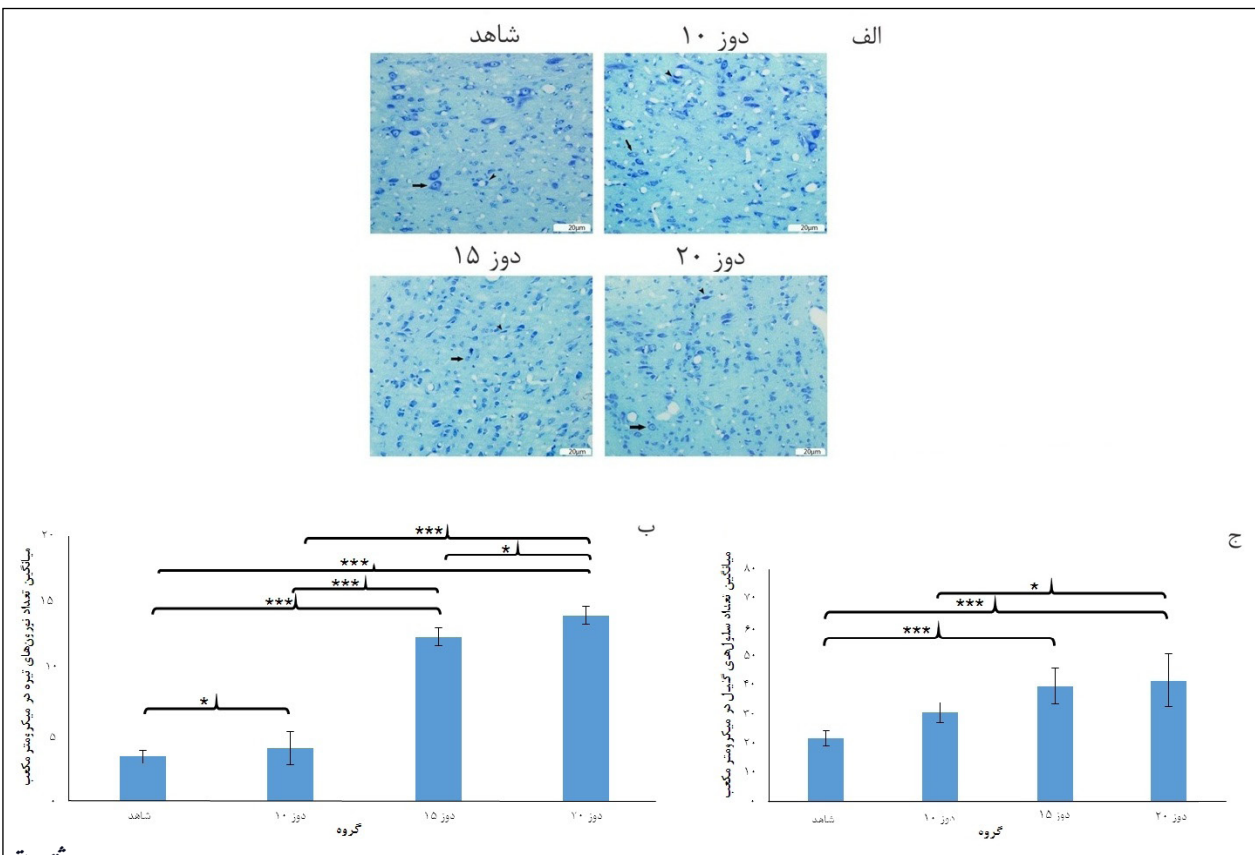
¹⁷ Morphology

معنی‌داری نسبت به هم داشتند. همچنین میانگین و انحراف معیار تعداد نورون‌های تیره شمارش شده در گروه تجربی با دوز ۱۵ میلی‌گرم به ازای هر کیلوگرم وزن بدن در مقایسه با گروه تجربی با دوز ۱۰ میلی‌گرم به ازای هر کیلوگرم وزن بدن و گروه شاهد با $P < 0.001$ اختلاف معنی‌دار نشان داد. در مقایسه گروه تجربی با دوز ۱۰ میلی‌گرم به ازای هر کیلوگرم وزن بدن با گروه شاهد نیز با $P < 0.05$ اختلاف معنی‌داری از لحاظ تعداد نورون‌های تیره گزارش شد (تصویر ۱-ب). میانگین تعداد گلیال در میکرومتر مکعب در دوز تزریقی ۲۰ برابر با 9 ± 42 و دوز تزریقی ۱۵ برابر با $6/2 \pm 40$ و دوز تزریقی ۱۰ برابر با $3/4 \pm 31$ و گروه شاهد برابر با $2/6 \pm 22$ بود. در مقایسه میانگین و انحراف معیار گروه دوز تزریقی ۲۰ و گروه دوز تزریقی ۱۵ نسبت به گروه شاهد $(P < 0.001)$ و مقایسه گروه دوز تزریقی ۲۰ نسبت به دوز تزریقی ۱۰، $(P < 0.05)$ $(F(3,21)=4/26)$ اختلاف معنی‌دار مشاهده شد. در مقایسه بین گروهی بقیه دوزها اختلاف معنی‌دار مشاهده نگردید (تصویر ۱-ج).

واریانس یکطرفه^{۱۸} و آزمون تعقیبی توکی^{۱۹} استفاده شد. اختلاف در سطح $P < 0.05$ به‌عنوان تفاوت معنی‌دار در نظر گرفته شد. برای انجام محاسبات آماری از نرم‌افزار IBM SPSS Statistics نسخه ۱۹ استفاده گردید.

یافته‌ها

نتایج حاصل از بررسی بافتی در ناحیه متراکم جسم سیاه دو نیمکره از سمت میانی تا بخش جانبی در برش عرضی پس از تزریق در گروه‌های تجربی و شاهد حاکی از آن بود که میانگین و انحراف معیار تعداد نورون‌های تیره شمارش شده در میکرومتر مکعب در گروه تجربی با دوز ۲۰ میلی‌گرم به ازای هر کیلوگرم وزن بدن با میانگین $0/7 \pm 13/9$ در مقایسه با گروه تجربی با دوز ۱۵ میلی‌گرم به ازای هر کیلوگرم وزن بدن با میانگین $0/68 \pm 12/3$ و نسبت به گروه تجربی با دوز ۱۰ میلی‌گرم به ازای هر کیلوگرم وزن بدن با میانگین $1/26 \pm 4$ و گروه شاهد با میانگین $0/49 \pm 3/36$ $(P < 0.001)$ $(F(3,21)=254)$ اختلاف آماری



تصویر ۱- اثر تزریق دوزهای ۱۰، ۱۵ و ۲۰ میلی‌گرم بر کیلوگرم از پاراکوآت و گروه شاهد بر تعداد نورون‌های تیره و تعداد سلول‌های گلیال در ناحیه متراکم جسم سیاه دو نیمکره از سمت میانی تا بخش جانبی در برش عرضی الف: نمای میکروسکوپ نوری (با بزرگنمایی ۴۰X) از مقطع عرضی مغز موش در گروه شاهد و گروه‌های تزریقی پاراکوآت با رنگ‌آمیزی تولوئیدین-بلو، نوک پیکان نشان دهنده نورون تیره و پیکان نشان دهنده نورون سالم. ب: نمودار مقایسه میانگین تعداد نورون‌های تیره بین گروه‌های تزریقی پاراکوآت و گروه شاهد در میکرومتر مکعب. ج: نمودار مقایسه میانگین تعداد سلول‌های گلیال بین گروه‌های تزریقی پاراکوآت و گروه شاهد در میکرومتر مکعب. * و ** به ترتیب نشانه معنی‌داری $P < 0.05$ و $P < 0.001$ می‌باشد.

¹⁸ One way ANOVA

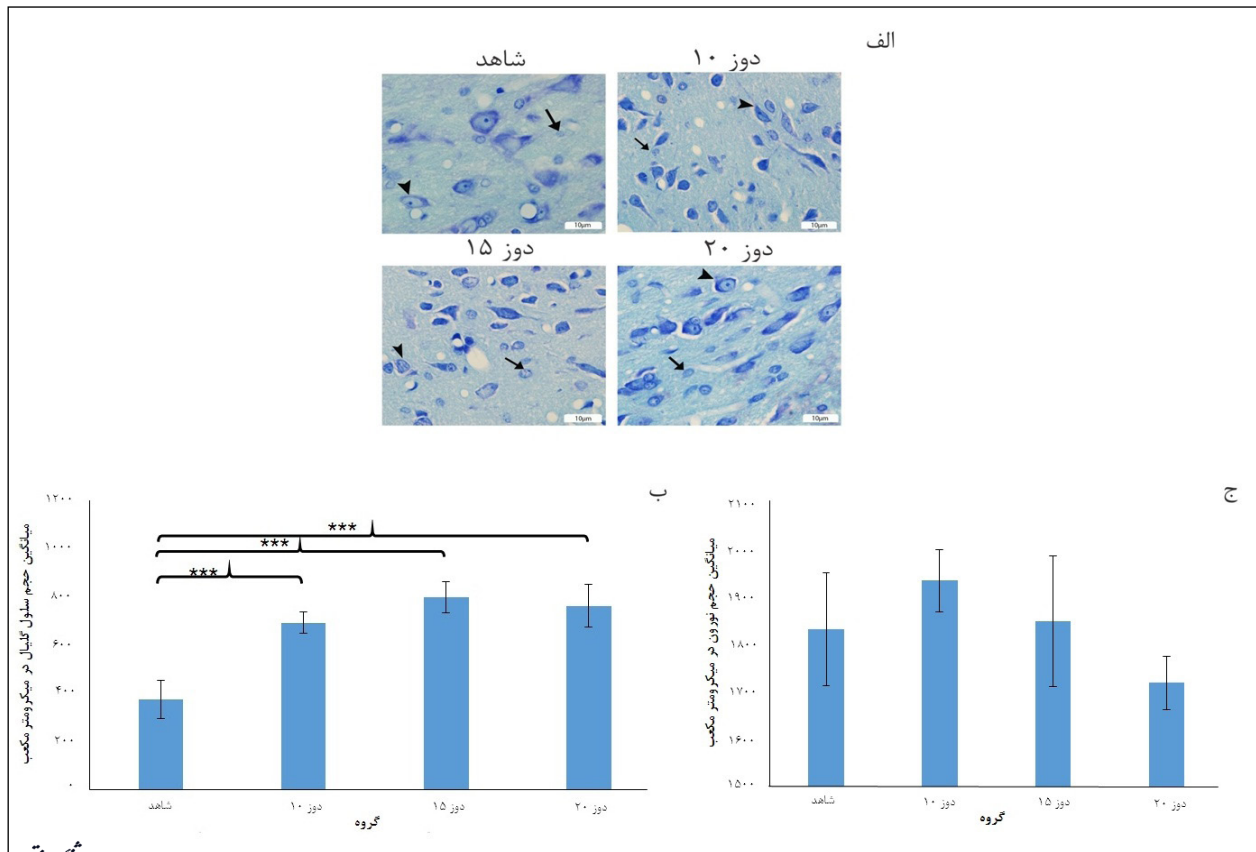
¹⁹ Tukey

حجم گلیال

در نتیجه مقایسه میانگین و انحراف معیار حجم گلیال در میکرومتر مکعب در دوزهای ۲۰ با میانگین $88/95 \pm 763$ ، دوز تزریقی ۱۵ با میانگین 800 ± 64 ، دوز تزریقی ۱۰ با میانگین $44/76 \pm 693$ نسبت به گروه شاهد با میانگین 374 ± 80 (F(3,21)=44, P<0/001) اختلاف معنی دار مشاهده گردید. در مقایسه بین گروهی دوزهای تزریقی ۱۰، ۱۵ و ۲۰ اختلاف معنی دار مشاهده نشد (تصویر ۲-ب).

حجم نورون های سالم

در مقایسه درون گروهی بین میانگین و انحراف معیار حجم نورون های سالم در میکرومتر مکعب در دوز تزریقی ۲۰ (میانگین $1718 \pm 55/55$)، دوز تزریقی ۱۵ (میانگین $137/1 \pm 1933$) و گروه شاهد (میانگین $119/47 \pm 1831$) - (F(3,21)=4/4, P=0/06) اختلاف معنی دار مشاهده نگردید (تصویر ۲-ج).



تصویر ۲- اثر تزریق دوزهای ۱۵، ۲۰ میلی گرم بر کیلوگرم از پاراکوات و گروه شاهد بر حجم سلول های گلیال و نورون ها در ناحیه متراکم جسم سیاه دو نیمکره از سمت میانی تا بخش جانبی در برش عرضی. الف: نمای میکروسکوپ نوری (با بزرگنمایی ۱۰۰X) از مقطع عرضی مغز موش در گروه شاهد و گروه های تزریقی پاراکوات با رنگ آمیزی تولوئیدن بلو. پیکان نشان دهنده سلول گلیال و نوک پیکان نشان دهنده نورون می باشد. ب: نمودار مقایسه حجم گلیال در میکرومتر مکعب در بین گروه های تزریقی پاراکوات و شاهد. ج: نمودار مقایسه حجم نورون در میکرومتر مکعب بین گروه های تزریقی پاراکوات و شاهد. *** نشانه معنی داری $P < 0/001$ می باشد.

بحث و نتیجه گیری

نتایج حاصل از این بررسی نشان می دهد میانگین تعداد نورون های تیره در ناحیه جسم سیاه مغزی در موش هایی که پاراکوات را به روش داخل صفاقی به مدت سه هفته یکبار دریافت کرده بودند به صورت وابسته به دوز افزایش می یابد. نورون های تیره بازوفیل می باشند و سیتوپلاسمی چروکیده دارند و به عنوان شاخصی از آسیب نورونی محسوب می شوند و تحت شرایط پاتولوژیک مثل ایسکمی، استرس، صرع و یا هایپوگلیسمی ایجاد می شوند (۲۱-۲۳). رنگ آمیزی های مختلفی از جمله هماتوکسیلین، کریزل و یولت، نقره و

تولوئیدن بلو می توانند این نورون ها را به تصویر بکشند (۲۴). مغز به دلیل دارا بودن مقادیر بالای لیپیدهای غیر اشباع در غشاهای سلولی و نیز سطح پایین آنزیم های آنتی اکسیدانی، ارگانی حساس نسبت به مواد توکسیک می باشد (۲۵).

Calo و همکاران نشان دادند میکروانفوزیون^{۲۰} پاراکوات به داخل بخش متراکم ناحیه جسم سیاه و یا ناحیه تگمنتوم شکمی^{۲۱} مغز موش های صحرایی باعث تغییرات نوروپاتولوژیک و از بین رفتن نورون های ناحیه CA3 هیپوکامپ می گردد و نتیجه آسیب حاصل از پاراکوات مختص نورون های دوپامینرژیک نمی باشد (۲۶).

²⁰ Microinfusion

²¹ Ventral tegment area

مواجهه با سم، راه ورود، سن مواجهه و میزان سم دارند. در مطالعه حاضر تعداد نورون‌های تیره در گروه‌هایی که ۱۵ و ۲۰ میلی‌گرم پاراکوات به ازای هر کیلوگرم وزن بدن دریافت می‌کردند که در مقایسه با گروه شاهد تفاوت معنی‌داری داشت. لذا می‌توان گفت پاراکوات به صورت وابسته به دوز موجب افزایش تعداد نورون‌های تیره در بخش متراکم جسم سیاه مغزی می‌گردد که شاخصی برای آسیب نورونی محسوب می‌شود و با یافته‌های Mc Cormak و همکاران تطابق دارد. آن‌ها در مطالعه خود با بررسی ایمونوهیستوشیمی نشانگر^{۲۷} پراکسیداسیون لیپیدی نشان دادند تزریق سیستمیک پاراکوات در موش سوری به طریق اکسیداتیو موجب دژنراسانس نورون‌های دوپامین‌ساز جسم سیاه می‌گردد و حساسیت این نورون‌ها را به بیماری‌های تحلیل برنده عصبی نظیر پارکینسون افزایش می‌دهد (۳۲).

اگرچه مکانیسم‌های مولکولی و سلولی سمیت پاراکوات هنوز به طور کامل شناخته نشده است ولی مطالعات حیوانی، محققان را قادر ساخت تا برخی از مکانیسم‌های دخیل در آسیب نورونی را تعیین کنند. یکی از مهم‌ترین مکانیسم‌های مطرح شده برای سمیت پاراکوات، استرس اکسیداتیو می‌باشد. پاراکوات در بدن به رادیکالی کاتیونی تبدیل می‌شود که از طریق ایجاد فرایند احیای تک الکترونی وابسته به NADPH^{۲۸} منجر به تولید رادیکال‌های آزاد می‌شود و این رادیکال‌های آزاد در برخورد با مولکول‌های اکسیژن، تولید آنیون‌های سوپراکسید می‌کنند، رادیکال‌های آزاد اکسیژن از یکسو سبب پراکسیداسیون لیپیدهای غیر اشباع و از سوی دیگر موجب آسیب به میتوکندری و خروج فاکتورهای پروآپتوتیک از آن می‌شوند که منجر به مرگ سلولی از طریق آپوپتوز و در نهایت آسیب بافتی می‌شود (۳۳).

بنابراین پاراکوات با مکانیسم استرس اکسیداتیو می‌تواند باعث القای آسیب نورونی از طریق آپوپتوز گردد که با نتایج اولیه مطالعه حاضر همخوانی دارد. سلول‌های نوروگلیال از جمله آستروسیت‌ها نقش مهمی در تعیین فعالیت نورون‌ها از جمله رهاسازی و متابولیسم ناقلین عصبی^{۲۹}، سم‌زدایی یا فعالیت آنتی‌اکسیدانی از طریق گلوکوتایون، تکوین عصبی و شکل‌گیری سیناپس‌ها، تنظیم جریان خون بافت عصبی و انرژی، تنظیم میانجی‌های عصبی و محافظت نورونی و حتی پاسخ‌های ایمنی دارند (۳۴). اثرات متقابل بین نورون‌ها و آستروسیت‌ها همواره نقش اساسی در تعیین فعالیت بافت عصبی دارد به نحوی که به دنبال اکثر ضایعات عصبی از جمله دژنراسانس نورونی، التهاب و ایسکمی آستروسیت‌ها به فرم واکنشی

Liou و همکاران نشان دادند تزریق یکطرفه پاراکوات به داخل جسم سیاه مغزی باعث کاهش دوپامین در استریاتوم به صورت وابسته به دوز می‌شود. از لحاظ رفتارشناسی نیز باعث بروز رفتار چرخشی به سمت مقابل ناحیه آسیب‌دیده به دنبال تزریق آپومورفین^{۲۲} شد. از لحاظ ریخت‌شناسی نیز دژنراسانس نورونی، از بین رفتن قابل توجه اجسام نیسل در نورون‌های مربوطه و افزایش سلول‌های گلیال در جسم سیاه دیده شد (۲۷) که با نتایج مطالعه حاضر از لحاظ ایجاد تغییرات ریخت‌شناسی همخوانی دارد و احتمال عبور پاراکوات را از سد خونی-مغزی طی تزریق سیستمیک تقویت می‌کند. دژنراسانس نورونی ناشی از پاراکوات از ویژگی‌های کلیدی نوروپاتولوژیک بیماری پارکینسون محسوب می‌گردد (۲۸) که در مطالعه حاضر با افزایش تراکم نورون‌های تیره مشخص شده است.

همچنین Shimizu و همکاران نشان دادند که پاراکوات می‌تواند به صورت وابسته به دوز از سد خونی-مغزی طی روش میکرودیالیز مغزی عبور کند و وارد نورون‌های ناحیه استریاتوم گردد و در این میان آمینواسید ترانسپورترها^{۳۳} به‌عنوان ناقل اختصاصی عمل می‌کنند (۲۹).

Ossowska و همکاران نشان دادند تزریق طولانی‌مدت پاراکوات به صورت داخل صفاقی باعث کاهش مقادیر قابل توجه تایروزین هیدروکسیلاز^{۳۴} به روش وسترن بلات و نیز دوپامین و متابولیت‌های آن در هسته دم‌دار^{۲۵} در مقایسه با گروه کنترل پس از ۲۴ هفته می‌گردد که این کاهش آزادسازی دوپامین در ناحیه استریاتوم و هسته دم‌دار از آسیب نورون‌های دوپامینرژیک جسم سیاه ناشی می‌شود و مسئول بروز علائم بالینی پارکینسون می‌باشد (۳۰).

Kuter و همکاران نشان دادند تزریق زیر جلدی پاراکوات به مدت ۵ روز، روزانه ۱۰ میلی‌گرم به ازای هر کیلوگرم وزن بدن باعث کاهش میزان دوپامین و متابولیت‌های آن به صورت وابسته به دوز در هسته دم‌دار، جسم سیاه و پیش‌پیشانی قشری^{۳۶} می‌گردد (۳۱). با کنار هم قرار دادن نتایج حاصل از مطالعه Ossowska، Kuter و مطالعه حاضر می‌توان به این نتیجه رسید که تزریق سیستمیک پاراکوات در موش صحرائی با آسیب به نورون‌ها و پایانه‌های آن‌ها در مسیر نیگرواستریاتال منجر به تغییرات پاتولوژیک و نوروشیمیایی در نواحی مربوطه می‌گردد.

با توجه به اینکه میزان آسیب نورونی در بخش متراکم جسم سیاه مغزی در مطالعات متعدد با یافته‌های متنوعی گزارش شده است گمان می‌رود که میزان آسیب نورون‌های این ناحیه وابستگی فراوانی به طول مدت

²² Apomorphine

²³ Amino acid transporters

²⁴ Tyrosine hydroxylase

²⁵ Caudate putamen

²⁶ Prefrontal cortex

²⁷ Marker

²⁸ Nicotinamide adenine dinucleotide phosphate

²⁹ Neurotransmitter

تشکر و قدردانی

این مقاله حاصل طرح تحقیقاتی مصوب دانشکده دامپزشکی دانشگاه تهران به شماره ۷۵۰۲۰۱۲/۶/۱۱ است. با توجه به افزایش بود و با حمایت مالی آن واحد انجام شد. از کارشناسان محترم آزمایشگاه آسیب‌شناسی و سم‌شناسی دانشکده دامپزشکی دانشگاه تهران و نیز مرکز تحقیقات علوم اعصاب شفاء به پاس همکاری و زحمات بی‌دریغشان تشکر و قدردانی می‌گردد.

در می‌آیند که با تغییرات ظاهری از جمله هایپرتروفی و افزایش بیان فیلامان بینابینی گلیال فیبریلار اسیدیک پروتئین (GFAP)^{۳۰} همراه است (۳۵). با توجه به افزایش حجم و تعداد سلول‌های گلیال به دنبال آسیب نوروئی ناشی از القای مسمومیت با پاراکوات، توصیه می‌شود در مطالعات آتی به بررسی نقش سلول‌های گلیال به‌ویژه آستروسیت‌های واکنشی و میکروگلیاها در حفاظت نوروئی با کمک روش‌های ایمونوهیستوشیمی پرداخته شود.

منابع

- Wilks MF, Fernando R, Ariyananda PL, Eddleston M, Berry DJ, Tomenson JA, et al. Improvement in survival after paraquat ingestion following introduction of a new formulation in Sri Lanka. *PLoS Med.* 2008; 5(2): e49. doi: 10.1371/journal.pmed.0050049.
- Bertolote JM, Fleischmann A, Eddleston M, Gunnell D. Deaths from pesticide poisoning: a global response. *Br J Psychiatry.* 2006; 189: 201-3.
- Jeyaratnam J. Acute pesticide poisoning: a major global health problem. *World Health Stat Q.* 1990; 43(3): 139-44.
- Reigart JR. Recognition and management of pesticide poisonings. DIANE Publishing; 2009. p. 11-7.
- Roberts TR, Dyson JS, Lane MC. Deactivation of the biological activity of paraquat in the soil environment: a review of long-term environmental fate. *J Agric Food Chem.* 2002; 50(13): 3623-31.
- Sittipunt C. Paraquat poisoning. *Respir Care.* 2005; 50(3): 383-5.
- Izadi MN, Gheshlaghi F, Sharafi SE. Fatal poisoning cases admitted to the emergency department of poisoning, noor hospital. *J Clin Forensic Med.* 2003; 9(13): 122-6.
- Bullivant CM. Accidental poisoning by paraquat: Report of two cases in man. *BMJ.* 1966; 1(5498): 1272.
- Trush MA, Mimnaugh EG, Ginsburg E, Gram TE. In vitro stimulation by paraquat of reactive oxygen-mediated lipid peroxidation in rat lung microsomes. *Toxicol Appl Pharmacol.* 1981; 60(2): 279-86.
- Suntres ZE. Role of antioxidants in paraquat toxicity. *Toxicology.* 2002; 180(1): 65-77.
- Richardson JR, Quan Y, Sherer TB, Greenamyre JT, Miller GW. Paraquat neurotoxicity is distinct from that of MPTP and rotenone. *Toxicol Sci.* 2005; 88(1): 193-201.
- Lawrence WS. Geographic variations in the prevalence rates of Parkinson's disease in Alberta. *Can J Neurol Sci.* 1993; 20(4): 307-11.
- Ben-Shlomo Y, Finnan F, Allwright S, Davey SG. The epidemiology of Parkinson's disease in the Republic of Ireland: observations from routine data sources. *Journal of the Irish Medical Association.* 1992; 86(6): 190.1
- Menegon A, Board PG, Blackburn AC, Mellick GD, Le Couteur DG. Parkinson's disease, pesticides, and glutathione transferase polymorphisms. *Lancet.* 1998; 352(9137): 1344-6.
- Gorell JM, Johnson CC, Rybicki BA, Peterson EL, Richardson RJ. The risk of Parkinson's disease with exposure to pesticides, farming, well water, and rural living. *Neurol.* 1998; 50(5): 1346-50.
- Gibrat C, Saint-Pierre M, Bousquet M, Lévesque D, Rouillard C, Cicchetti F. Differences between subacute and chronic MPTP mice models: investigation of dopaminergic neuronal degeneration and α -synuclein inclusions. *J Neurochem.* 2009; 109(5): 1469-82.
- Choi WS, Palmiter RD, Xia Z. Loss of mitochondrial complex I activity potentiates dopamine neuron death induced by microtubule dysfunction in a Parkinson's disease model. *J Cell Biol.* 2011; 192(5): 873-82.
- Gazewood JD, Richards DR, Clebak K. Parkinson disease: an update. *Am Fam Physician.* 2013; 87(4): 267-73.
- Uchenna NK, Nweze KG, Charles II. Effects of the methanolic extract of *abeloschus esculentus* (L) moench (Okro) fruit on the testes and sperm characteristics of male albino wistar rats. *Int J Adv Biol Biom Res.* 2014;

³⁰ Glial fibrillary acidic protein

- 2(10): 2686-90.
20. Paxinos G, Watson C. The rat brain in stereotaxic coordinates. San Diego. Academic Press. 1986; p. 15-8.
21. Kherani ZS, Auer RN. Pharmacologic analysis of the mechanism of dark neuron production in cerebral cortex. *Acta Neuropathol.* 2008; 116(4): 447-52.
22. Auer RN, Kalimo H, Olsson Y, Siesjö BK. The temporal evolution of hypoglycemic brain damage. II. Light- and electron-microscopic findings in the hippocampal gyrus and subiculum of the rat. *Acta Neuropathol.* 1985; 67(1-2): 13-24.
23. Baracska P, Szepesi Z, Orbán G, Juhász G, Czurkó A. Generalization of seizures parallels the formation of "dark" neurons in the hippocampus and pontine reticular formation after focal-cortical application of 4-aminopyridine (4-AP) in the rat. *Brain Res.* 2008; 1228: 217-28.
24. Ishida K, Shimizu H, Hida H, Urakawa S, Ida K, Nishino H. Argrophilic dark neurons represent various states of neuronal damage in brain insults: some come to die and others survive. *Neuroscience.* 2004; 125(3): 633-44.
25. Marttila RJ, Røyttä M, Lorentz H, Rinne UK. Oxygen toxicity protecting enzymes in the human brain. *J Neural Transm.* 1988; 74(2): 87-95.
26. Calò M, Iannone M, Passafaro MM, Nistico G. Selective vulnerability of hippocampal CA3 neurones after microinfusion of paraquat into the rat substantia nigra or into the ventral tegmental area. *J Comp Pathol.* 1990; 103(1): 73-8.
27. Liou HH, Chen RC, Tsai YF, Chen WP, Chang YC, Tsai MC. Effects of paraquat on the substantia nigra of the Wistar rats: neurochemical, histological, and behavioral studies. *Toxicol Appl Pharmacol.* 1996; 137(1): 34-41.
28. Purisai MG, McCormack AL, Cumine S, Li J, Isla MZ, Monte DA. Microglial activation as a priming event leading to paraquat-induced dopaminergic cell degeneration. *Neurobiol Dis.* 2007; 25(2): 392-400.
29. Shimizu K, Ohtaki K, Matsubara K, Aoyama K, Uezono T, Saito O, et al. Carrier-mediated processes in blood-brain barrier penetration and neural uptake of paraquat. *Brain Res.* 2001; 906(1): 135-42.
30. Ossowska K, Wardas J, Śmiałowska M, Kuter K, Lenda T, Wierońska JM, et al. A slowly developing dysfunction of dopaminergic nigrostriatal neurons induced by long-term paraquat administration in rats: an animal model of preclinical stages of Parkinson's disease? *Eur J Neurosci.* 2005; 22(6): 1294-304.
31. Kuter K, Śmiałowska M, Wierońska J, Zięba B, Wardas J, Pietraszek M, et al. Toxic influence of subchronic paraquat administration on dopaminergic neurons in rats. *Brain Res.* 2007; 1155: 196-207.
32. McCormack AL, Thiruchelvam M, Manning-Bog AB, Thiffault C, Langston JW, Cory-Slechta DA, et al. Environmental risk factors and Parkinson's disease: selective degeneration of nigral dopaminergic neurons caused by the herbicide paraquat. *Neurobiol. Dis.* 2002; 10(2): 119-27.
33. Ramachandiran S, Hansen JM, Jones DP, Richardson JR, Miller GW. Divergent mechanisms of paraquat, MPP+, and rotenone toxicity: oxidation of thioredoxin and caspase-3 activation. *Toxicol Sci.* 2007; 95(1): 163-71.
34. Seth P, Koul N. Astrocyte, the star avatar: redefined. *J Biosci.* 2008; 33(3): 405-21.
35. Maragakis NJ, Rothstein JD. Mechanisms of disease: astrocytes in neurodegenerative disease. *Nat Rev Neurol.* 2006; 2(12): 679-89.