

## A Case Report of Guillain-Barre Syndrome Following Covid-19 Infection

Negar Farhoudi, Nima Javanshir\*, Mohammad Negaresh

Ardabil University of Medical Sciences, Ardabil, Iran

## Article Info:

Received: 24 Oct 2021

Revised: 25 Apr 2022

Accepted: 13 July 2022

## ABSTRACT

**Introduction:** The Covid-19 pandemic started in December 2019 and revealed various symptoms and complications, including neurological complications. Recently studies have suggested a possible link between this viral infection and Guillain-Barré syndrome (GBS). **Case Description:** In this report, we present a patient who after being diagnosed with Covid-19 disease, suffers from ascending peripheral neuropathy. Various diagnostic procedures support the diagnosis of GBS. **Results:** After treatment with plasmapheresis, an acceptable response to treatment was observed. **Conclusion:** Given the viral nature of COVID-19 disease and the evidence of GBS association with viral diseases, as well as the possibility of disease invasion to the respiratory system, if neurological symptoms begin in a COVID-19 patient, GBS should be included in the differential diagnosis.

**Keywords:**

1. Guillain-Barre Syndrome
2. COVID-19
3. Polyradiculoneuropathy

\*Corresponding Author: Nima Javanshir

Email: Nimajvn95@gmail.com

## گزارش موردی از سندرم گیلن باره به دنبال عفونت کووید-۱۹

نگار فرهودی، نیما جوانشیر\*، محمد نگارش

دانشگاه علوم پزشکی اردبیل، اردبیل، ایران

## اطلاعات مقاله:

پذیرش: ۲۲ تیر ۱۴۰۱

اصلاحیه: ۵ اردیبهشت ۱۴۰۱

دریافت: ۲ آبان ۱۴۰۰

## چکیده

**مقدمه:** همه‌گیری کووید-۱۹ از دسامبر ۲۰۱۹ آغاز شد و علائم و عوارض مختلفی از جمله عوارض عصبی را آشکار نمود. مطالعات اخیر ارتباط احتمالی بین این عفونت ویروسی و سندرم گیلن باره (GBS) را مطرح نموده اند. **توصیف بیمار:** در این گزارش به معرفی بیماری می‌پردازیم که پس از تشخیص بیماری کووید-۱۹، دچار نوروپاتی محیطی صعودی می‌شود. روش‌های تشخیصی مختلف تشخیص GBS را مطرح می‌کنند. **یافته‌ها:** پس از درمان با پلاسمافرزیس، پاسخ قابل قبولی به درمان مشاهده گردید. **نتیجه‌گیری:** با توجه به ماهیت ویروسی بیماری کووید-۱۹ و شواهد ارتباط GBS با بیماری‌های ویروسی و همچنین احتمال تهاجم بیماری به دستگاه تنفسی، در صورت شروع علائم عصبی در بیمار کووید-۱۹، GBS باید در فهرست تشخیص‌های افتراقی قرار گیرد.

## واژه‌های کلیدی:

- ۱- سندرم گیلن باره
- ۲- کووید-۱۹
- ۳- پلی‌رادیکولونوروپاتی

\*نویسنده مسئول: نیما جوانشیر

پست الکترونیک: Nimajvn95@gmail.com

## مقدمه

بیماری سندرم حاد تنفسی ناشی از ویروس کرونا ۱۲ (SARS-Cov-2) در دسامبر سال ۲۰۱۹ در ووهان چین آغاز شد. از آن تاریخ تا به امروز میلیون‌ها نفر به این بیماری مبتلا شده‌اند و جمعیت زیادی نیز به دنبال ابتلا به آن جان خود را از دست داده‌اند.

مکانیسم بیماری‌زایی این ویروس با اتصال به گیرنده آنزیم تبدیل کننده آنژیوتانسین ۲<sup>۲</sup> (ACE2) و ورود به سلول به کمک آن می‌باشد. ریه و مجاری تنفسی هدف اصلی این ویروس می‌باشد ولی با توجه به وجود گیرنده ACE2 در مناطق دیگر بدن مثل مغز، چشم، سیستم گوارشی و ... درگیری این ارگان‌ها و ایجاد علائم غیر ریوی از جمله علائم نورولوژیک نیز گزارش شده است (۱). مطالعات اخیر ارتباط احتمالی این بیماری با بیماری سندرم گیلن باره<sup>۳</sup> (GBS) را مطرح می‌نماید. مورد ارائه شده خانم ۴۵ ساله می‌باشد که با تشخیص کووید ۱۹ بستری می‌شود و پس از یک هفته از درمان کووید ۱۹ دچار علائم نوروپاتی محیطی پیشرونده و بالارونده می‌شود و برای وی تشخیص گیلن باره مطرح شده و تحت درمان با پلاسمافرز قرار می‌گیرد.

## توصیف بیمار

بیمار خانم ۴۵ ساله، که با علائم درد بدن، تب، لرز، سرفه خشک و تنگی نفس که از هفت روز قبل شروع و از صبح روز مراجعه تشدید شده به اورژانس بیمارستان امام خمینی (ره) اردبیل مراجعه نموده بود. بیمار سابقه بیماری قبلی نداشت. در بدو ورود هوشیار بود و اشباع اکسیژن بدون اکسیژن ۹۱ درصد، دمای بدن ۳۷ درجه سانتیگراد، تعداد تنفس در دقیقه ۱۷، فشار خون ۱۲۰/۸۰ میلی‌متر جیوه و ضربان نبض ۱۱۵ در هر دقیقه بود. در معاینه در سمع ریه‌ها کراکل در قاعده ریه‌ها و تاکیکاردی در معاینه قلب سمع شد؛ در معاینات عصب‌شناسی یافته خاصی نداشت.

## یافته‌ها

با توجه به یافته‌های Scan CT<sup>۴</sup> (تصویر ۱) و علائم بیماری در بخش بیماری‌های حاد تنفسی بستری شد. در ابتدا برای بیمار داروی رمدیسیویر ۲۰۰ میلی‌گرم به‌عنوان دوز اولیه و سپس ۱۰۰ میلی‌گرم برای پنج روز متوالی و متیل پردنیزولون ۲۰ میلی‌گرم هر ۱۲ ساعت به همراه درمان‌های حمایتی تجویز شد. بیمار

پس از پنج روز بستری به دنبال بهبود نسبی علائم و با اشباع اکسیژن ۹۵ درصد، با توجه به همه‌گیری شدید سوش دلتا و ویروس کرونا و عدم وجود تخت خالی کافی برای بیماران بد حال، با توصیه ادامه درمان در منزل و قرنطینه خانگی مرخص شد. بیمار یک روز پس از ترخیص با تشدید درد بدن و تنگی نفس در حد ۴<sup>۵</sup> MMRC مجدداً به بیمارستان مراجعه نمود. اشباع اکسیژن بدون دریافت اکسیژن ۹۱ درصد، علائم حیاتی در دومین مراجعه: دمای بدن ۳۷ درجه سانتیگراد، تعداد تنفس در دقیقه ۱۷، فشار خون ۱۲۵/۸۰ میلی‌متر جیوه و ضربان نبض ۱۲۵ در هر دقیقه بود. با احتمال ورود بیمار به فاز التهابی بیماری، برای وی آمپول متیل پردنیزولون ۴۰ میلی‌گرم هر ۱۲ ساعت علاوه بر اقدامات درمانی حمایتی تجویز شد. در روز سوم از بستری نوبت دوم و هفته دوم شروع علائم کووید ۱۹، بیمار دچار ضعف اندام‌های تحتانی شد. علائم از دیستال اندام‌های تحتانی شروع شد و رو به بالا در حال پیشرفت بود. بیمار دوبینی را ذکر می‌نمود ولی معاینات حرکات چشم طبیعی بود. تست انگشت به بینی طبیعی بود. همچنین اختلال گیت اتاکسیک<sup>۶</sup> داشت، تست پاشنه تا ساق پا طبیعی، رفلکس عمقی تاندون‌ها<sup>۷</sup> (DTR) در حد دو مثبت و قدرت عضلانی<sup>۸</sup> (MF) اندام‌های تحتانی به صورت قرینه در حد ۳/۵ بود. برای بیمار MRI<sup>۹</sup> ناحیه گردن و توراسیک و لومبار به همراه MRI مغز با نمای DWI<sup>۱۰</sup> درخواست شد ولی یافته قابل توجهی نداشت. علائم با گذشت زمان پیشرفت کرد و تا پروگزیمال اندام تحتانی ادامه یافت و قدرت عضلانی تا ۲/۵ کاهش یافت. رفته رفته ضعف اندام فوقانی بر علائم بیمار افزوده شد و قدرت عضلانی اندام فوقانی به صورت قرینه تا ۳/۵ کاهش یافت و دچار اختلال در تکلم و شلی عضلات سمت راست صورت، دیسفاژی و ناتوانی در بستن چشم راست گردید و معاینه سایر اعصاب کرانیال طبیعی بود. با توجه به طبیعی بودن MRI و نحوه درگیری نورولوژی احتمال GBS مطرح گردید. با توجه به سیر سریعاً پیشرونده بیماری و احتمال بروز عوارض تنفسی شدید و همچنین در دسترس نبودن ایمونوگلوبولین داخل وریدی<sup>۱۱</sup> (IVIg)، بیمار به صورت یک روز در میان برای پنج جلسه تحت پلاسمافرز اورژانسی قرار گرفت. اختلالات حرکتی ناحیه صورت و دیسفاژی بیمار پس از دریافت اولین نوبت پلاسمافرز بهبود قابل توجه یافت و جهت ادامه درمان با توجه به منفی شدن تست PCR به سرویس نورولوژی منتقل شد. در سیر درمان پنج

<sup>1</sup> Severe Acute Respiratory Syndrome Coronavirus 2

<sup>2</sup> Angiotensin Converting Enzyme 2

<sup>3</sup> Guillain- Barré Syndrome

<sup>4</sup> Computed Tomography

<sup>5</sup> Modified Medical Research Council

<sup>6</sup> Ataxic Gait

<sup>7</sup> Deep Tendon Reflex

<sup>8</sup> Muscle Force

<sup>9</sup> Magnetic Resonance Imaging

<sup>10</sup> Diffusion- Weighted Imaging

<sup>11</sup> Intravenous Immunoglobulin

نتایج کلیه آزمایشات در جدول ۱ قابل رویت می‌باشد. بیمار با بهبودی نسبی و دستورات کپسول گاباپنتین<sup>۱۵</sup> ۱۰۰ میلی‌گرم هر هشت ساعت، کپسول کیو ۱۰<sup>۱۶</sup> روزانه سی میلی‌گرم، فیزیوتراپی روزانه چهار اندام و توصیه به مراجعه دو هفته بعد جهت پیگیری بیماری ترخیص گردید. در مراجعات بعدی بیمار، علائم بیمار بهبودی کامل یافت.

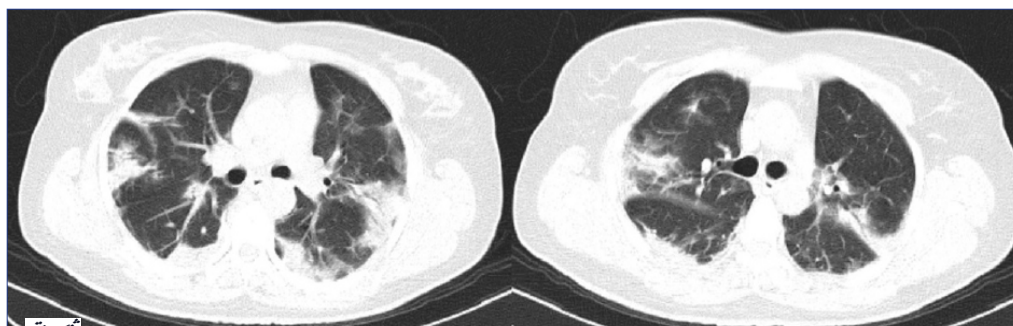
### بحث و نتیجه‌گیری

بیماری COVID-19<sup>۱۷</sup> به طور کلی یک بیماری تنفسی می‌باشد که ممکن است منجر به بیماری‌های عصبی از جمله آنسفالیت، سکته مغزی، آنسفالومیلیت حاد

بار در طول ۲ هفته تحت درمان با پلاسمافرز با میزان تبادل حجم پلاسما حدود پنج لیتر قرار گرفت. در هفته سوم از شروع علائم حرکتی و پس از پایان دوره درمان با پلاسمافرز قدرت عضلانی اندام‌های تحتانی دوطرف قرینه ۳/۵ و در اندام‌های فوقانی دو طرف قرینه ۴/۵، DTR اندام‌های تحتانی و اندام فوقانی +۱، حس لمس سطحی و ارتعاش هر چهار اندام طبیعی، کاهش حس درد اندام‌های تحتانی و اندام‌های فوقانی وجود داشت. در نهایت بیمار تحت LP<sup>۱۲</sup> قرار گرفت که موردی یافت نشد و همچنین در نوار عصب و عضله<sup>۱۳</sup> (EMG-NCV) با دستگاه Nihon Kohden انجام شده نوروپاتی دمیلینیتینگ<sup>۱۴</sup>، به نفع تشخیص GBS، رویت گردید.

جدول ۱- سیر آزمایشات حین بستری

هفته سوم	هفته دوم	هفته اول	شروع علائم	بدو مراجعه	میزان نرمال
۴۱۰۰	۱۲۸۰۰	۱۰۴۰۰	۱۰۷۰۰	۴۹۰۰	۴۰۰۰-۱۰۰۰۰
۱۴۷۰	۲۵۶۰	۱۶۶۰	۱۷۱۰	۷۸۰	۱۰۰۰-۴۰۰۰
۹/۴	۱۲/۶	۱۱	۱۱/۵	۹/۶	۱۶-۱۲
۱۸۴۰۰۰	۱۱۷۰۰۰	۳۶۰۰۰۰	۴۸۸۰۰۰	۱۶۵۰۰۰	۴۵۰۰۰۰-۱۵۰۰۰۰
منفی	منفی	منفی	منفی	مثبت	
۰/۶	۰/۶	-/۸	-/۸	۱/۱	۰/۱-۵/۴
۲۷		۱۴	۴۷	۴۰	<۴۱
۵۶		۴۷	۵۱	۲۹	<۴۱
		۱۸	۶۹	۷۴	۳۰۸-۳۹
۲۲۶		۳۹۹	۱۲۲۶	۷۲۶	۵۰۰-۰
		منفی	+	-۲	-
				۴۰	سن /۲
۸/۹		۱۰/۳		۸/۸	۸/۱۰-۲/۷
				۲/۵	۲/۵-۵
۲/۳	۲/۱	۱/۹۱		۲/۲۱	۱/۲-۷/۲
شفاف					شفاف
بی رنگ					بی رنگ
۰					۸-۰
۰					<۱
۷۳					۸۰-۵۰
۴۵					۶۰-۱۵



تصویر ۱- سی تی اسکن اسپیرال ریه بدون کنتراست شواهد کدورت های شیشه مات محیطی به نفع عفونت وایرال در زمینه کووید-۱۹

<sup>12</sup> Lumbar Puncture

<sup>13</sup> Electromyography (EMG) and Nerve Conduction Velocity (NCV)

<sup>14</sup> Demyelinating

<sup>15</sup> Gabapentin

<sup>16</sup> Qten(Q10)

<sup>17</sup> Cytomegalovirus

صورت همزمان به علت دیگری به جز GBS مشکلی ایجاد نموده و در روند درمان اختلالی ایجاد نمی‌کند این دارو از سیر درمان خارج شده است (۶). در بررسی درمان بیماری GBS با پلاسمافرز دیده شده است که بیشترین تأثیر در هنگام شروع زودهنگام (در ۲ هفته اول) بوده است ولی مطالعاتی هستند که شروع آن را در ۴ هفته اول از شروع علائم مفید دانسته‌اند. رژیم معمول پلاسمافرز پنج بار در طول ۲ هفته با میزان تبادل حجم پلاسمای حدود پنج لیتر می‌باشد (۷). در این بیمار در هفته اول بروز علائم درمان پلاسمافرز شروع شده و پاسخ قابل قبول به درمان داشته است و پیشرفت علائم بیمار در همان مرحله متوقف شده و حتی سیر رو به بهبود را طی نمود. پلاسمافرز به‌عنوان درمان استفاده شد و تأثیر مفید در جلوگیری از پیشرفت بیماری و حتی بهبودی نسبی زود هنگام دیده شد. برای بیمار قبل از ترخیص LP انجام شد که نتیجه آن در جدول ۱ آمده است. علی‌رغم گزارشات متعدد موردی از GBS مرتبط با COVID-19، صحت این رابطه به صورت قطعی معلوم نمی‌باشد و با توجه به انجام مطالعات در نقاط مختلف دنیا و متدهای درمانی متفاوت و تعداد محدود بیماران وارد شده در مطالعات کووید ۱۹ به طور قطعی قابل اثبات نمی‌باشد. همچنین ممکن است موارد GBS به اشتباه به نورومیوپاتی بیماری‌های مهم نسبت داده شوند یا در شرایط بیماری شدید سیستمیک تشخیص داده نشوند (۸). با این حال، با توجه به ماهیت ویرال بیماری کووید-۱۹ بروز عوارض نورولوژیک مانند GBS که به دنبال بیماری‌های ویرال گزارش شده است دور از انتظار نمی‌باشد (۴، ۳). علی‌رغم افزایش نسبی میزان ابتلا به GBS در مرکز دانشگاهی استان اردبیل آمار کشوری دقیق جهت بررسی میزان ابتلا به این بیماری پس از شیوع کووید ۱۹ در دست نمی‌باشد. از این نظر پیشنهاد می‌شود در مطالعات آتی به بررسی همراهی و رابطه دو بیماری GBS و COVID-19 با جامعه آماری بیشتر پرداخته شود.

با توجه به ماهیت ویرال بیماری کووید ۱۹ و احتمال رابطه GBS با بیماری‌های ویرال و نیز احتمال تهاجم بیماری و درگیری سیستم تنفسی در صورت شروع علائم نورولوژیک، بیماری GBS نیز باید در تشخیص‌های افتراقی بیماری قرار گیرد و پروسه درمان در اسرع وقت آغاز شود.

منتشر و نوروپاتی محیطی مانند GBS شود (۲). GBS از جمله بیماری‌های التهابی درگیر کننده اعصاب محیطی بوده و سالانه چیزی حدود ۱ تا ۲ نفر از ۱۰۰۰۰۰ نفر را درگیر می‌نماید با این وجود از جمله شایع‌ترین علل فلج شل می‌باشد. این بیماری در مردان شیوع بیشتری داشته و علی‌رغم افزایش احتمال ابتلا در سنین بالا می‌تواند کلیه سنین را درگیر نماید. علائم اولیه این بیماری شامل ضعف حرکتی در اندام‌های تحتانی می‌باشد که پیشرونده بوده و تا اندام فوقانی و صورت پیشرفت می‌نماید. با این وجود که شایع‌ترین عفونت مرتبط با بروز GBS عفونت با باکتری کمپیلوباکتر ژوژونی است، عفونت‌های ویروسی مانند سیتومگالوویروس<sup>۱۸</sup>، ویروس ایشیتین بار<sup>۱۹</sup>، HIV<sup>۲۰</sup> و اخیراً ویروس زیکا<sup>۲۱</sup> نیز می‌توانند مسبب ایجاد این بیماری بشوند (۳، ۴). تشخیص GBS بر اساس سابقه قبلی بیمار، معاینات عصبی، الکتروفیز یولوژیکی و بررسی CSF می‌باشد. بیمار مورد معرفی، خانم ۴۵ ساله می‌باشد که یک هفته پس از شروع درمان بیماری کووید ۱۹ دچار علائم ضعف پیشرونده و بالارونده عضلانی که از اندام‌های تحتانی شروع شده و پس از درگیری اندام فوقانی، اعصاب کرانیال را نیز درگیر نموده و بیمار دیسفاژی پیدا کرده است. با توجه به علائم اولیه بیمار و مصرف متیل پردنیزولون جهت درمان، میوپاتی ناشی از گلوکورتیکوئید در تشخیص‌های افتراقی این بیمار مطرح می‌شود ولی با توجه به آغاز علائم از قسمت دیستال در بیمار و غیر طبیعی بودن EMG-NCV و پاسخ مناسب به درمان با پلاسمافرز که بر علیه میوپاتی ناشی از گلوکورتیکوئید بوده که یک میوپاتی پروگزیمال با شروع از اندام تحتانی بوده و EMG اغلب طبیعی است و می‌تواند منجر به رابدومیولیز و ضعف منتشر عضلات شود (۵). تشخیص GBS محتمل‌تر می‌شود. با توجه به افزایش distal latency و کاهش قابل توجه سرعت اعصاب حسی و حرکتی، پلی نوروپاتی دیمیلینیتینگ حسی - حرکتی برای بیمار مطرح می‌شود. پلی نوروپاتی‌های دیمیلینیتینگ نسبت به نوع اکسونال پیش‌آگهی بهتری داشته و احتمال بهبودی بالاتر است. با این وجود با توجه به مطرح شدن میوپاتی ناشی از گلوکورتیکوئید در تشخیص‌های افتراقی و عدم وجود شواهدی مبنی بر تأثیر کورتیکواستروئید در درمان GBS در مطالعات انجام شده، اگرچه استفاده از آن به

<sup>18</sup> Epstein-Bar virus

<sup>19</sup> coronavirus Disease of 2019

<sup>20</sup> Human Immunodeficiency Virus

<sup>21</sup> Zika Virus

## منابع

1. Chan JF-W, Kok K-H, Zhu Z, Chu H, To KK-W, Yuan S, et al. Genomic characterization of the 2019 novel human-pathogenic coronavirus isolated from a patient with atypical pneumonia after visiting Wuhan. *Emerging microbes & infections*. 2020; 9(1): 221-36.
2. Ellul MA, Benjamin L, Singh B, Lant S, Michael BD, Easton A, et al. Neurological associations of COVID-19. *The Lancet Neurology*. 2020.
3. Yuki N, Hartung H-P. Guillain-Barré syndrome. *New England Journal of Medicine*. 2012; 366(24): 2294-304.
4. Yuki N, Susuki K, Koga M, Nishimoto Y, Odaka M, Hirata K, et al. Carbohydrate mimicry between human ganglioside GM1 and *Campylobacter jejuni* lipooligosaccharide causes Guillain-Barré syndrome. *Proceedings of the National Academy of Sciences*. 2004; 101(31): 11404-9.
5. vanBalkomRH, vanderHeijdenHF, vanHerwaardenCL, Dekhuijzen PN. Corticosteroid-induced myopathy of the respiratory muscles. *Neth J Med*. 1994; 45(3): 114-22.
6. Hughes RA, Brassington R, Gunn AA, van Doorn PA. Corticosteroids for Guillain-Barré syndrome. *Cochrane Database of Systematic Reviews*. 2016(10).
7. van Doorn PA, Ruts L, Jacobs BC. Clinical features, pathogenesis, and treatment of Guillain-Barré syndrome. *The Lancet Neurology*. 2008; 7(10): 939-50.
8. Caress JB, Castoro RJ, Simmons Z, Scelsa SN, Lewis RA, Ahlawat A, et al. COVID-19-associated Guillain-Barré syndrome: The early pandemic experience. *Muscle & nerve*. 2020; 62(4): 485-91.