

Subdural Hematoma Mimics Epidural Hematoma: A Case Report

Gholamreza Faridaalae^{1*}, Ali Pashapour², Fatemeh Keigobadi Khajeh³

¹Department of Emergency Medicine, Faculty of Medicine, Urmia University of Medical Sciences, Urmia, Iran.

²Department of Neurosurgery, Faculty of Medicine, Urmia University of Medical Sciences, Urmia, Iran.

³Department of Emergency Medicine, Tabriz University of Medical Sciences, Tabriz, Iran.

Article Info:

Received: 14 Jan 2015

Accepted: 5 Feb 2015

ABSTRACT

Introduction: Traumatic brain injuries (TBI) are complex injuries with a broad range of symptoms and disabilities. TBI include epidural hematoma (EDH), subdural hematoma (SDH), intracerebral hemorrhage, subarachnoid hemorrhage (SAH), diffuse axonal injury, and brain contusion. **Case**

Description: The patient was a 22-year-old man referred to the emergency department of Imam Khomeini hospital, Urmia, Iran, suffering from headache. Headache severity was 8 out of 10 (according to visual analog scale). The patient was fully alert and Glasgow coma scale was 15. Brain CT scan showed EDH and blood that filled the sylvain fissure. **Results:** It was revealed during surgery that patient was suffering from SDH with bleeding in a chronic arachnoid cyst.

Conclusion: SDH is the collection of blood in the space between the dura and subarachnoid layer and originating from veins. SDH is more common in alcoholic and older patients. In rare cases, blood is collected arachnoid cyst and is seen like SAH.

Key words:

1. Hematoma, Subdural
2. Hematoma, Epidural, Cranial
3. Brain
4. Subarachnoid Hemorrhage

* **Corresponding Author:** Gholamreza Faridaalae

E-mail: aalae1391@gmail.com

خونریزی زیر سخت شامه‌ای شبیه خونریزی اپیدورال: یک گزارش مورد

غلامرضا فرید اعلائی^{۱*}، علی پاشاپور^۲، فاطمه کیقبادی خواجه^۳^۱گروه طب اورژانس، دانشکده پزشکی، دانشگاه علوم پزشکی ارومیه، ارومیه، ایران.^۲گروه جراحی مغز و اعصاب، دانشکده پزشکی، دانشگاه علوم پزشکی ارومیه، ارومیه، ایران.^۳گروه طب اورژانس، دانشگاه علوم پزشکی تبریز، تبریز، ایران.

اطلاعات مقاله:

تاریخ پذیرش: ۱۶ بهمن ۱۳۹۳

تاریخ دریافت: ۲۴ دی ۱۳۹۳

چکیده

مقدمه: آسیب‌های مغزی ناشی از ضربه، آسیب‌های پیچیده با یک محدوده وسیعی از علائم و ناتوانی‌ها هستند. آسیب‌های مغزی ناشی از ضربه شامل خونریزی اپیدورال، خونریزی زیر سخت شامه‌ای، خونریزی داخل مغزی، خونریزی زیر عنکبوتیه، آسیب منتشر آکسونی و کوفتگی مغزی می‌باشد. **توصیف بیمار:** بیمار یک مرد ۲۲ ساله بود که به اورژانس بیمارستان امام خمینی (ره) ارومیه، ایران با شکایت سردرد مراجعه کرد. شدت سردرد حدود ۸ از ۱۰ (بر اساس مقیاس آنالوگ بصری) بود. بیمار به طور کامل هوشیار بود و مقیاس کومای گلاسکو ۱۵ بود. سی تی اسکن مغز، خونریزی اپیدورال و وجود خون را نشان داد که شیار سیلویین را پر کرده بود. **یافته‌ها:** در طی جراحی آشکار شد که بیمار از خونریزی زیر سخت شامه‌ای همراه با خونریزی در یک کیست عنکبوتیه مزمن رنج می‌برد. **نتیجه گیری:** خونریزی زیر سخت شامه‌ای تجمع خون در فضای بین سخت شامه و لایه زیر عنکبوتیه است و از وریدها منشأ می‌گیرد. خونریزی زیر سخت شامه‌ای در افراد الکلی و بیماران مسن تر، شایع تر است. در موارد نادری خون در کیست عنکبوتیه جمع می‌شود و شبیه خونریزی زیر عنکبوتیه دیده می‌شود.

کلید واژه‌ها:

۱. خونریزی زیر سخت شامه‌ای
۲. خونریزی جمجمه‌ای اپیدورال
۳. مغز
۴. خونریزی زیر عنکبوتیه

* نویسنده مسئول: غلامرضا فرید اعلائی

آدرس الکترونیکی: aalae1391@gmail.com

مقدمه

ضربه شایع‌ترین علت مرگ در افراد زیر ۴۵ سال است و نزدیک به ۵۰ درصد موارد علت آن ضربه به سر می‌باشد (۱). آسیب‌های خونریزی دهنده مغزی ناشی از ضربه به سر شامل خونریزی اپیدورال^۱، خونریزی زیر سخت شامه‌ای^۲، خونریزی داخل مغزی^۳، خونریزی زیر عنکبوتیه^۴، آسیب منتشر آکسونی^۵ و کوفتگی مغزی می‌باشد (۲). خونریزی اپیدورال به صورت عدسی شکل و خونریزی زیر سخت شامه‌ای به صورت هلالی شکل دیده می‌شود. خونریزی اپیدورال به طور معمول منشأ شریانی داشته و به دنبال ضربه رخ می‌دهد و در افراد جوان بیشتر دیده می‌شود (۳).

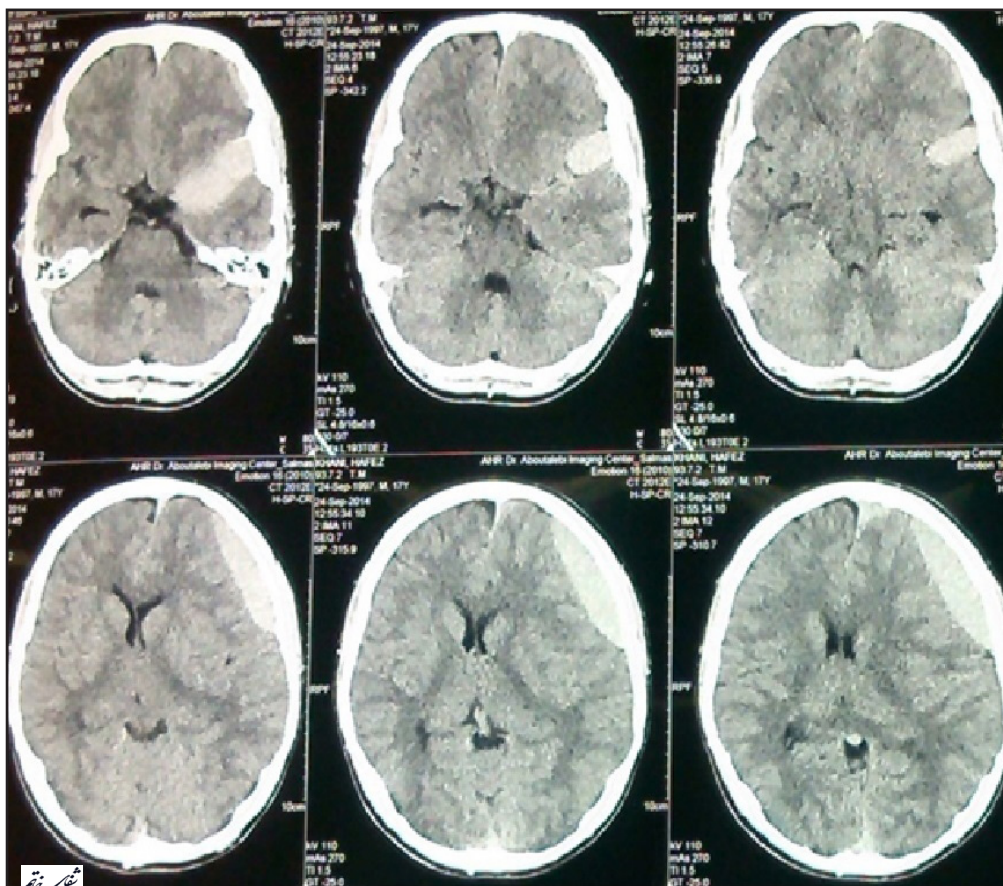
خونریزی زیر سخت شامه‌ای در دو طیف سنی رخ داده و به طور معمول منشأ وریدی دارد اما به صورت نادری خونریزی زیر سخت شامه‌ای با منشأ شریانی هم گزارش شده است (۴). در این گزارش ما مورد نادری را معرفی می‌کنیم که در تصویربرداری به صورت خونریزی حاد اپیدورال همراه با پر شدن ناحیه شیار سیلویین تظاهر کرده ولی در گزارش عمل جراحی، خونریزی مزمن زیر سخت شامه‌ای همراه با پر شدن خون داخل کیست از قبل تشکیل شده عنکبوتیه دیده شد.

توصیف بیمار

آقای ۲۲ ساله با شکایت سردرد خودبه‌خودی به اورژانس بیمارستان امام خمینی (ره) ارومیه مراجعه کرد. این علامت از ۲۴ ساعت قبل، شروع و به تدریج شدیدتر شده بود و با فعالیت بدنی ارتباطی نداشت. سردرد در کل سر وجود داشت و موضعی^۶ نبود. وی نقص فوکال عصبی نداشت و مردمک‌ها نسبت به نور واکنش داشته و قرینه بودند. شدت سردرد حدود ۸ در مقیاس ۱۰ نمره‌ای مقیاس آنالوگ بصری^۷ بود.

بیمار به طور کامل هوشیار بود و مقیاس کوما^۸ گلاسکو^۹ وی ۱۵ بود. سابقه سردرد مشابه و سابقه مصرف دارویی خاصی را نیز نداشت. وی برای سردرد خود مسکن خوراکی مصرف کرده بود که مؤثر واقع نشده بود. بیمار با تشخیص احتمالی خونریزی زیر عنکبوتیه تحت تصویربرداری سی تی اسکن مغز^۹ قرار گرفت. در سی تی اسکن مغز هیپردانسیته^{۱۰} عدسی شکل (خونریزی اپیدورال حاد) همراه با پر شدن خون در ناحیه شیار سیلویین مشهود بود (تصویر ۱).

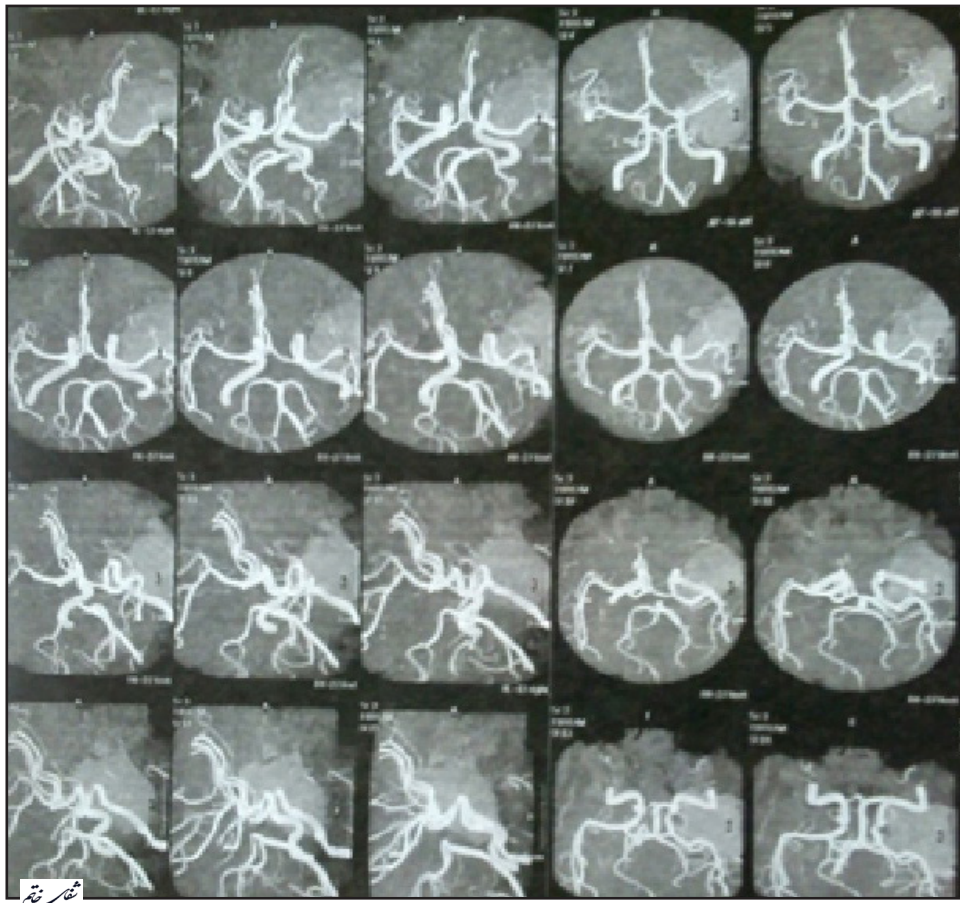
بیمار با تشخیص خونریزی اپیدورال حاد، کراتیوتومی شد. در



تصویر ۱- سی تی اسکن سر بیمار. خونریزی عدسی شکل با پر شدن خون در شیار سیلویین مطرح کننده خونریزی اپیدورال می‌باشد.

¹ Epidural hematoma (EDH)
² Subdural hematoma (SDH)
³ Intracerebral hemorrhage (ICH)
⁴ Subarachnoid hemorrhage (SAH)
⁵ Diffuse axonal injury (DAI)

⁶ Localized
⁷ Visual analog scale (VAS)
⁸ Glasgow coma scale (GCS)
⁹ Brain CT scan
¹⁰ Hyperdensity



تصویر ۲- تصویر MRA بیمار که آنوریسم گزارش نشد.

زیر سخت شامه‌ای در جوانان نادر است (۶). گاهی خون در کیست عنکبوتیه جمع شده و شبیه خونریزی زیر عنکبوتیه دیده می‌شود (۷). شایع‌ترین علایم خونریزی زیر سخت شامه‌ای مزمن شامل سردرد، همی پارزی و اختلالات رفتاری است. درمان آن کرانیوتومی است و میزان مرگ و میر ۱۳-۰ درصد می‌باشد (۸).

شایع‌ترین علایم خونریزی اپیدورال شامل سردرد، تهوع، استفراغ، کاهش هوشیاری، خواب آلودگی، تشنج و علایم نقص عصبی فوکال مثل اختلال میدان بینایی، ضعف عضلانی و آفازی می‌باشد. گاهی در خونریزی اپیدورال بعد از افت هوشیاری اولیه، بهبود هوشیاری به صورت موقت دیده می‌شود که آن را فاصله روشن یا طبیعی^{۱۲} می‌نامند و پس از آن هوشیاری کاهش می‌یابد ولی این علامت در خونریزی زیر سخت شامه‌ای نیز به میزان کمتر دیده می‌شود. درمان آن در موارد شدید کرانیوتومی است (۹، ۱۰). تاکنون گزارشات خیلی محدودی شبیه گزارش مورد فوق در مجلات علمی معتبر وجود دارد (۱۱-۱۴). همچنین تا به حال چنین موردی در ایران گزارش نشده بود.

تشکر و قدردانی

از کلیه پرسنل بخش اورژانس و جراحی مغز و اعصاب بیمارستان امام خمینی (ره) ارومیه کمال تقدیر و تشکر به عمل می‌آید.

¹¹ Magnetic resonance angiography (MRA)

¹² Lucid interval

صورتی که خونریزی اپیدورال مشاهده نشد. با توجه به تصاویر سی تی اسکن و شرح حال بیمار، خونریزی زیر سخت شامه‌ای آنوریسمال مطرح شده، بنابراین عمل جراحی لغو و تصویربرداری از شرایین مغز با ¹¹MRA انجام شد که آنوریسم گزارش نشد (تصویر ۲). بیمار دوباره به اطاق عمل فرستاده شد. در اطاق عمل کرانیوتومی شده و لخته خون ساب دورال مزمن خارج گردید.

یافته‌ها

نتایج عمل جراحی نشان داد که بیمار خونریزی مغزی مزمن زیر سخت شامه‌ای داشت که خون همزمان در کیست آنوریسمال هم جمع شده بود.

بحث و نتیجه گیری

در این گزارش، ما موردی جالب از خونریزی زیر سخت شامه‌ای مزمن را گزارش کردیم که ابتدا به صورت فریب دهنده و به صورت خونریزی حاد اپیدورال ظاهر کرده بود ولی در گزارش عمل جراحی، مغز خونریزی مزمن زیر سخت شامه‌ای داشت که در کیست عنکبوتیه هم خون جمع شده بود.

در خونریزی زیر سخت شامه‌ای به طور معمول خون با منشأ وریدی (در موارد نادری نیز خونریزی با منشأ شریانی گزارش شده است) در فضای بین سخت شامه و عنکبوتیه جمع می‌شود و در افراد الکلی و مسن شایع‌تر است (۳-۵). خونریزی مزمن

1. MacKenzie EJ. Epidemiology of injuries: current trends and future challenges. *Epidemiol Rev.* 2000; 22(1): 112-9.
2. Tallon JM, Ackroyd-Stolarz S, Karim SA, Clarke DB. The epidemiology of surgically treated acute subdural and epidural hematomas in patients with head injuries: a population-based study. *Can J Surg.* 2008; 51(5): 339-45.
3. Markwalder TM. Chronic subdural hematomas: a review. *J Neurosurg.* 1981; 54(5): 637-45.
4. Koç RK, Paşaoğlu A, Kurtsoy A, Oktem IS, Kavuncu I. Acute spontaneous subdural hematoma of arterial origin: a report of five cases. *Surg Neurol.* 1997; 47(1): 9-11.
5. Haines DE, Harkey HL, al-Mefty O. The "subdural" space: a new look at an outdated concept. *Neurosurgery.* 1993; 32(1): 111-20.
6. Gelabert-Gonzalez M, Frieiro-Dantas C, Serramito-Garcia R, Diaz-Cabanas L, Aran-Echabe E, Rico-Cotelo M, et al. Chronic subdural hematoma in young patients. *Neurocirugia (Astur).* 2013; 24(2): 63-9.
7. Kalz F, Klein A, Huisman TA. What is your diagnosis? Acute hemorrhage into known subarachnoid cyst. *Praxis (Bern 1994).* 2007; 96(5): 133-5.
8. Sousa EB, Brandão LF, Tavares CB, Borges IB, Neto NG, Kessler IM. Epidemiological characteristics of 778 patients who underwent surgical drainage of chronic subdural hematomas in Brasilia, Brazil. *BMC Surg.* 2013; 13: 5. doi: 10.1186/1471-2482-13-5.
9. Bratton SL, Chestnut RM, Ghajar J, McConnell Hammond FF, Harris OA, Hartl R, et al. Guidelines for the management of severe traumatic brain injury. IX. Cerebral perfusion thresholds. *J Neurotrauma.* 2007; 24 Suppl 1: S59-64.
10. Servadei F. Prognostic factors in severely head injured adult patients with epidural haematoma's. *Acta Neurochir (Wien).* 1997; 139(4): 273-8.
11. Hurvitz SA, Stone LR, Keenan MAE, Waters RL. Acute subdural haematoma mimicking an epidural haematoma on a CT scan. *Brain Inj.* 1989; 3(1): 63-5.
12. Miki S, Fujita K, Katayama W, Sato M, Kamezaki T, Matsumura A, et al. Encapsulated acute subdural hematoma mimicking acute epidural hematoma on computed tomography. *Neurol Med Chir (Tokyo).* 2012; 52(11): 826-8.
13. Prieto R, Pascual JM, Subhi-Issa I, Yus M. Acute epidural-like appearance of an encapsulated solid non-organized chronic subdural hematoma. *Neurol Med Chir (Tokyo).* 2010; 50(11): 990-4
14. Su I-C, Wang K-C, Huang S-H, Li C-H, Kuo L-T, Lee J-E, et al. Differential CT features of acute lentiform subdural hematoma and epidural hematoma. *Clin Neurol Neurosurg.* 2010; 112(7): 552-6.