

Effect of Curcumin on Astrogliosis and Improvement of Behavioral Movement in Acute Phase of Spinal Cord Injury in a Contusion Model of Rat

Parastoo Barati Dowom^{1,2}, Marzieh Darvishi^{2,3}, Mohammad Jabbarian¹, Azam Babakhani¹, Kambiz Roshanaei^{1*}

¹Department of Physiology, Faculty of Sciences, Qom Branch, Islamic Azad University, Qom, Iran

²Shefa Neuroscience Research Center, Khatam Alanbia Hospital, Tehran, Iran

³Department of Anatomy, Faculty of Medicine, Ilam University of Medical Sciences, Ilam, Iran

Article Info:

Received: 18 Apr 2016

Accepted: 27 Oct 2016

ABSTRACT

Introduction: Any traumatic spinal cord injury (SCI) may cause symptoms ranging from pain to complete loss of motor and sensory functions below the level of the injury. Despite of many advances in surgical techniques, treatment of SCI remains as a complex issue. Reduction of the initial inflammatory processes by creation of framework is suggested as a possible novel treatment. The aim of this study was evaluation of the effect of curcumin on the improvement of behavioral movement in rat contusion model in acute phase. **Materials and Methods:** In this in vivo study, rats were randomly assigned to experimental, laminectomy, sham operated (normal saline injected) and treatment groups. In treatment groups, the rats received daily intraperitoneal injection of curcumin (70, 60, 50, or 40 mg/ml/kg) at 6 h after the SCI. Spinal cord injury was performed by a standard procedure. After shaving, laminectomy was performed at T12-L1 level and the exposed spinal cord was exposed a 10 gram metal rod with a 2 mm diameter dropped from a height of 25 mm. The locomotor function was assessed by Basso-Beattie-Bresnahan (BBB) test for 12 weeks. Three months after SCI, the spinal cords were evaluated by morphometric, glial fibrillary acid protein (GFAP) expression, and the axonal regeneration. **Results:** Immunohistochemical staining and BBB test scores of spinal cord injured rats treated with curcumin were significantly improved at day 7 compared to sham rats. The level of GFAP was significantly decreased in curcumin treated group compared to sham group. Optimal dose of curcumin was 60 mg/ml/kg 6 h after SCI. **Conclusion:** The data demonstrate that curcumin improves behavioral movement in acute phase of SCI, possibly via the enhancement of axonal regeneration and reduction of astrogliosis.

Key words:

1. Curcumin
2. Spinal Cord Injuries
3. Rats

*Corresponding Author: Kambiz Roshanaei

E-mail: kambizroshanaei@gmail.com

doi: 10.18869/acadpub.shefa.5.1.18

اثر کورکومین بر آستروگلیوزیس و بهبود رفتار حرکتی در مرحله حاد آسیب طناب نخاعی در یک مدل کانتیوژن موش صحرایی

پرستو براتی دوم^{۱،۲}، مرضیه درویشی^{۲،۳}، محمد جباریان^۱، اعظم باباخانی^۱، کامبیز روشنایی^{۳*}

^۱گروه فیزیولوژی، دانشکده علوم، واحد قم، دانشگاه آزاد اسلامی، قم، ایران

^۲مرکز تحقیقات علوم اعصاب شفا، بیمارستان خاتم الانبیاء، تهران، ایران

^۳گروه آناتومی، دانشکده پزشکی، دانشگاه علوم پزشکی ایلام، ایلام، ایران

اطلاعات مقاله:

تاریخ پذیرش: ۶ آبان ۱۳۹۵

تاریخ دریافت: ۳۰ فرودین ۱۳۹۵

چکیده

مقدمه: هر آسیب طناب نخاعی تروماتیک (SCI) ممکن است باعث طیفی از علایم درد تا از دست رفتن کامل عملکردهای حسی و حرکتی ناحیه پایین ضایعه گردد. با وجود پیشرفت‌های بسیار در روش‌های جراحی، درمان آسیب طناب نخاعی به‌عنوان یک موضوع پیچیده باقی مانده است. کاهش فرایندهای التهابی اولیه با ایجاد بستر به‌عنوان یک درمان جدید امکان پذیر پیشنهاد شده است. هدف از این مطالعه بررسی اثر کورکومین بر بهبود رفتار حرکتی در مدل کانتیوژن موش صحرایی در مرحله حاد بود. **مواد و روش‌ها:** در این مطالعه *in vivo*، موش‌های صحرایی آزمون به صورت تصادفی در گروه‌های لامینکتومی، شم (تزریق نرمال سالین) و درمان قرار گرفتند. در گروه‌های درمان، موش‌های صحرایی تزریق داخل صفاقی کورکومین را (۷۰، ۶۰، ۵۰، ۴۰ میلی‌گرم / میلی‌لیتر / کیلوگرم) در ۶ ساعت بعد از آسیب طناب نخاعی روزانه دریافت کردند. آسیب طناب نخاعی با یک روش استاندارد انجام شد. بعد از تراشیدن، لامینکتومی در سطح T12-L1 انجام شد و طناب نخاعی آشکار شده در معرض یک میله فلزی ۱۰ گرمی با قطر ۲ میلی‌متر از ارتفاع ۲۵ میلی‌متر قرار گرفت. روند حرکتی با آزمون BBB (Basso-Beattie-Bresnahan) به مدت ۱۲ هفته ارزیابی شد. ۳ ماه بعد از آسیب طناب نخاعی، طناب نخاعی توسط مورفومتريک، بیان پروتئین اسیدی فیبری گلیال (GFAP) و بازسازی آکسون مورد بررسی قرار گرفت. **یافته‌ها:** رنگ‌آمیزی ایمونو هیستوشیمی و نمرات آزمون BBB موش‌های صحرایی دارای آسیب طناب نخاعی درمان شده با کورکومین به طور قابل توجهی نسبت به موش‌های صحرایی شم در روز ۷ بهبود یافت. سطح پروتئین اسیدی فیبری گلیال در گروه درمان شده با کورکومین نسبت به گروه شم به طور قابل توجهی کاهش یافت. بهترین دوز کورکومین ۶۰ میلی‌گرم / میلی‌لیتر / کیلوگرم در ۶ ساعت پس از آسیب طناب نخاعی بود. **نتیجه‌گیری:** داده‌ها نشان داد که کورکومین رفتار حرکتی در مرحله حاد آسیب طناب نخاعی را احتمالاً از طریق افزایش بازسازی آکسون و کاهش آستروگلیوزیس بهبود می‌بخشد.

کلید واژه‌ها:

۱. کورکومین
۲. آسیب طناب نخاعی
۳. موش‌های صحرایی

* نویسنده مسئول: کامبیز روشنایی

آدرس الکترونیکی: kambizroshanaei@gmail.com

مقدمه

تعیین جایگزین مناسب برای داروی متیل پردنیزولون متمرکز می‌باشد. دارویی که برای محدود شدن ضایعه به کار می‌رود باید بتواند از مهاجرت سلول‌های خونی و بروز التهاب در ناحیه آسیب جلوگیری کند و باعث القاء فاکتور رشد عصبی و مانع از مرگ سلولی گردد (۱۶-۱۸). در مطالعه حاضر به‌منظور کاهش التهاب و جلوگیری از بروز آسیب ثانویه ناشی از آن از ترکیب شیمیایی کورکومین^۱ استفاده گردید. کورکومین نوعی ترکیب شیمیایی با خاصیت نوروتروفینی است. این ترکیب دارای خاصیت ضد التهابی بوده و علاوه بر آن باعث رشد و تکثیر سلول‌های عصبی می‌گردد. در این مطالعه از ترکیب کورکومین در مرحله حاد ضایعه نخاعی جهت بررسی اثر آن بر آستروگلیوزیس استفاده شده است (۱۹، ۲۰).

مواد و روش‌ها

۱. تزریق کورکومین به مدل‌های کانتیوژن مورد آزمون

در این پژوهش از ۳۰ موش صحرایی بالغ ماده نژاد ویستار با وزن تقریبی ۲۰۰ الی ۲۵۰ گرم استفاده شد. بدین شکل که حیوانات طبق استانداردهای کمیته ملی اخلاق در پژوهش‌های زیست پزشکی دانشگاه آزاد قم در یک دوره روشنایی و تاریکی ۱۲ ساعته و در شرایط مطلوب نگهداری شده و به‌طور تصادفی به ۶ گروه تقسیم شدند. برای این منظور از مدل‌های کانتیوژنی و گروه‌های ۵ تایی استفاده شد (گروه آزمایش ۵ سر و گروه کنترل نیز ۵ سر موش صحرایی). تزریق دارو به صورت داخل صفاقی و با حجم ۱۵ میکرولیتر در دوزهای ۴۰، ۵۰، ۶۰ و ۷۰ میلی‌گرم بر کیلوگرم وزن بدن ۶ ساعت بعد از کانتیوژن انجام شد. گروه‌ها به صورت جدول ۱ تعیین گردید.

۲. ایجاد مدل کانتیوژن

برای این منظور از نمونه‌های بالغ موش صحرایی نر نژاد ویستار با وزن ۲۵۰-۲۰۰ گرم استفاده شد. موش‌های صحرایی به گروه‌های ۵ تایی تقسیم شدند (گروه آزمایش ۵ سر و گروه کنترل نیز ۵ سر موش صحرایی).

تمام موش‌های مورد مطالعه با استفاده از روش پرتاپ وزنه (WDM)^۲ کانتیوژن شدند. جهت انجام کانتیوژن نمونه‌ها با مخلوطی از ۵۰ میلی‌گرم بر کیلوگرم کتامین و ۵ میلی‌گرم بر کیلوگرم زایلازین (هر دو ماده، محصول Holland, Alfasan) و با استفاده از سرنگ انسولین به صورت داخل صفاقی بیهوش شدند. سپس برشی به طول ۲/۵ سانتی‌متر در خط وسط پشت، بر روی زوائد خاری مهره دوازده سینه‌ای و اول کمری ایجاد شد. پس از بریدن پوست، فاسیای سطحی و عمقی،

ناتوانی حسی و حرکتی ناشی از آسیب به سیستم عصبی مرکزی و به‌خصوص نخاع از مهم‌ترین مسائلی است که در سال‌های اخیر علم پزشکی را متوجه خود ساخته است. تاکنون پیشرفت‌های دارویی و جراحی در زمینه علم اعصاب، درمان قطعی برای از بین بردن ناتوانی‌های حسی، حرکتی و اختلالات اتونومیک ناشی از ضایعه نخاعی (SCI)^۱ را بیان نکرده است (۱). انواع متفاوتی از تغییرات ریخت‌شناسی^۲ بعد از ضایعه حاد نخاعی اتفاق می‌افتد که از آن جمله خونریزی در ماده خاکستری، پارگی‌های کوچک در وریدهای ناحیه آسیب، افزایش حجم فضاهای خارج سلولی در ماده خاکستری و سفید و علاوه بر آن افزایش حجم فضای اطراف آکسون‌ها و آستروگلیوزیس را می‌توان نام برد. آسیب‌های وارده به سیستم اعصاب محیطی قابل ترمیم هستند این در حالی است که گروهی از تحقیقات عدم بهبود خود به خودی سیستم عصبی مرکزی را بعد از بروز ضایعه تأیید می‌کنند (۳-۵).

علت نقص در ترمیم ناحیه آسیب دیده در این موارد عواملی چون از دست دادن توانایی تقسیم و تکثیر سلول‌های عصبی بالغ و ایجاد محیط نامناسب جهت رشد آکسونی در ناحیه آسیب دیده می‌باشد. التهاب به دنبال آسیب مکانیکی اولیه مهم‌ترین عامل در بروز اختلالات ثانویه عصبی می‌باشد. علاوه بر آن بررسی‌ها نشان داده که التهاب باعث القاء آستروگلیوزیس و جلوگیری از بهبود حرکتی و ترمیم ناحیه آسیب دیده می‌شود (۸-۶). آستروگلیوزیس نشان‌دهنده تغییرات ریخت‌شناسی و عملکردی آستروسیت‌ها است. شدت آستروگلیوزیس با میزان بیان GFAP^۳ و تکثیر آستروسیت‌های فعال افزایش می‌یابد (۹). آستروگلیوزیس با ایجاد سد فیزیکی به دنبال رشد و تقسیم سلول‌های آستروسیت و مرگ سلول‌های باقی مانده به دنبال آپوپتوز مانع از ترمیم ضایعه می‌گردد. بر این اساس مطالعات اخیر بر این امر تمرکز دارند که با ایجاد محیط مناسب برای رشد آکسونی و همچنین جلوگیری از بروز آستروگلیوزیس ترمیم سیستم عصبی مرکزی را امکان پذیر سازند. پیوند سلول‌های بنیادی به ناحیه آسیب دیده نیز روش درمانی جدیدی است که حضور آستروگلیوزیس در ناحیه آسیب مانع از بقاء سلول‌های پیوندی می‌گردد. در حال حاضر درمان دارویی استاندارد در مرحله حاد ضایعه نخاعی متیل پردنیزولون است (۱۰-۱۵).

داروی متیل پردنیزولون باعث کاهش التهاب می‌گردد ولی از آنجا که با دوز بالا مورد استفاده قرار می‌گیرد این امر باعث بروز عوارض جانبی همچون عفونت، پنومونی و... می‌گردد، به همین دلیل تحقیقات در جهت

¹ Spinal cord injury² Morphology³ Glial fibrillary acidic protein⁴ Curcumin⁵ Weight drop method

جدول ۱- طراحی گروه‌های مطالعه کور کومین.

| ساعت تزریق بعد از آسیب | دوز دارو | آسیب نخاعی | تعداد نمونه | گروه‌ها |
|------------------------|-----------------------|-----------------------|-------------|---------|
| - | - | فقط لامینکتومی | ۵ | ۱ |
| - | سالین | کانتیوژن (درمان نشده) | ۵ | ۲ |
| ۶ ساعت | کور کومین ۴۰ میلی گرم | کانتیوژن | ۵ | ۳ |
| ۶ ساعت | کور کومین ۵۰ میلی گرم | کانتیوژن | ۵ | ۴ |
| ۶ ساعت | کور کومین ۶۰ میلی گرم | کانتیوژن | ۵ | ۵ |
| ۶ ساعت | کور کومین ۷۰ میلی گرم | کانتیوژن | ۵ | ۶ |

شماره

از این رو انجام بازیابی آنتی‌ژن به‌منظور برطرف کردن این نواحی پوشیده شده ضروری می‌باشد. محلولی که متشکل از تریپسین ۰/۵٪ (۱ میلی‌لیتر) و کلسیم کلراید ۱٪ (۱ میلی‌لیتر) است به مدت ۱۰ دقیقه در سطح برش‌ها قرار گرفت و سپس با آب مقطر شستشو داده شد و برش‌ها ۲ بار به مدت ۵ دقیقه در محلول تریتون X ۱۰۰ و TBS ۰/۰۲۵ درصد قرار داده شد. سپس برش‌ها در سرم ۱۰٪ همراه با TBS و محلول BSA ۱ درصد برای ۲ ساعت در دمای اتاق قرار گرفت. در مرحله بعد نفوذپذیری و بلاک کردن آنتی‌ژن‌های غیر اختصاصی انجام شد در مرحله بعد آنتی بادی اولیه Mouse anti-GFAP monoclonal antibody (Millipore, Germany) به نسبت ۱:۵۰۰ با PBS رقیق گردید و روی نمونه‌های بافتی قرار گرفت. سپس برش‌ها به مدت ۲۴ ساعت در دمای ۴ درجه قرار داده شد و بعد از شستشو در معرض آنتی بادی ثانویه Anti-mouse FITC-conjugated (Millipore, Germany) و Anti-mouse conjugated with peroxidase (Invitrogen, Germany) قرار گرفت. بلاک کردن اندوژن پراکسیداز با استفاده از H_2O_2 ۳٪ انجام شد. برای مشاهده پروتئین سطحی از کروموژن DAB^۶ استفاده گردید. برای این منظور از پودر DAB به میزان ۰/۵ میلی‌گرم در ترکیب با ۱ میلی‌لیتر PBS و ۰/۳ میکرولیتر H_2O_2 در سطح برش استفاده شد که مدت زمان در معرض بودن برش بافتی ۱۵ دقیقه بود. در نهایت رنگ آمیزی افتراقی با سولفات مس و همتوکسیلین انجام گرفت (۲۵).

تجزیه و تحلیل داده‌ها

در ارزیابی ایمونو هیستوشیمی میزان نشانگر GFAP از لحاظ تغییرات گلیوزیس (تراکم پیکسل سبز) در گروه‌های درمان شده و درمان نشده با استفاده از نرم‌افزار image J اندازه‌گیری شد. برای این منظور تمامی مراحل کار در روش ایمونو هیستوشیمی با زمان‌ها و مواد یکسان انجام شدند و تصویربرداری

لامینای مهره توسط فرزنداندیشکی متصل به یک دریل بریده شد و بعد از برداشتن لامینا، نخاع در معرض قرار گرفت. سپس وزنه ۱۰ گرمی استوانه‌ای شکل با قطر ۲/۵ میلی‌متر از ارتفاع ۲۵ میلی‌متر بر روی نخاع رها گردید. مدل‌های ایجاد شده تا سه ماه از نظر تغییرات رفتاری مورد بررسی قرار گرفتند (۲۳-۲۱).

۳. ارزیابی حرکتی با روش BBB

جهت انجام این آزمون از ۴ دوربین فیلمبرداری دیجیتال مدار بسته به همراه دستگاه Recorder ۴ کاناله استفاده شد. این دوربین‌ها در ۴ نقطه در داخل یک استوانه پلاستیکی به قطر ۱۱۰ سانتی‌متر و ارتفاع ۵۰ سانتی‌متر قرار داشتند. سپس حیوان در این محفظه استوانه‌ای قرار داده شد تا به مدت ۲ دقیقه در آن راه رود و در نهایت مطالعه رفتاری روی آن انجام و امتیازات در قالب نمراتی به میزان حرکت اندام‌ها داده شد. ارزیابی حرکتی توسط دو مشاهده‌گر صورت گرفت و نمره نهایی حاصل میانگین عددی دو مشاهده‌گر داده شد. امتیازات بر اساس جدول ۲ داده شد (۲۴).

۴. ارزیابی میزان گلیوزیس

بررسی نشانگر GFAP با روش ایمونو هیستوشیمی / FITC و DAB

برای این منظور از نشانگر اختصاصی GFAP استفاده شد. برش‌های پارافینی ۷ میکرومتری به صورت سریالی از ۴/۲ میلی‌متر طول ضایعه، به فاصله هر ۱۴۰ میکرومتر یک برش جهت انجام ایمونو هیستوشیمی انتخاب شد.

پس از تهیه مقاطع بافتی، نمونه‌ها وارد مراحل ایمونو هیستوشیمی شدند. در ابتدا بازیابی آنتی‌ژن با استفاده از روش آنزیماتیک (آنزیم تریپسین) انجام گرفت. از آنجا که در نمونه‌های فیکس شده با پارافرمالدهید، پل‌های متیلن ایجاد شده بین پروتئین‌های سطحی باعث پوشیده شدن جایگاه آنتی‌ژنی در سطح سلول می‌شود

^۶ Phosphate buffered saline

^۷ Diamino benzidine

جدول ۲- نحوه امتیاز دهی در ارزیابی حرکتی با روش BBB.

| امتیاز | نوع حرکت اندام خلفی |
|--------|--|
| ۰ | عدم مشاهده حرکت در مفاصل اندام خلفی |
| ۱ | حرکت خفیف (کمتر از ۵۰ درصد میزان حرکت طبیعی) در یکی از مفاصل لگن، زانو و یا مچ پا |
| ۲ | حرکت ممتد (بیشتر از ۵۰ درصد میزان حرکت طبیعی) در یک مفصل همراه با حرکت خفیف در یک مفصل دیگر |
| ۳ | حرکت ممتد و کشیده در دو مفصل |
| ۴ | حرکت خفیف در سه مفصل (لگن، زانو و مچ) اندام خلفی |
| ۵ | حرکت خفیف در دو مفصل و حرکت ممتد در مفصل سوم |
| ۶ | حرکت ممتد در دو مفصل و حرکت خفیف در مفصل سوم |
| ۷ | حرکت ممتد در هر سه مفصل |
| ۸ | حرکت جارویی یا با گذاشتن پنجه روی زمین بدون انتقال وزن |
| ۹ | گذاشتن ممتد یا متناوب پنجه روی زمین با انتقال وزن و یا گاهی حیوان وزن خود را روی پشت پنجه تحمل می کند |
| ۱۰ | برداشتن گامهای موردی بر روی کف پا با انتقال وزن، بدون هماهنگی بین اندامهای قدامی و خلفی |
| ۱۱ | برداشتن گامهای متوالی بر روی کف پا با انتقال وزن، بدون هماهنگی بین اندامهای قدامی و خلفی |
| ۱۲ | برداشتن گامهای متوالی بر روی کف پا با انتقال وزن و هماهنگی نسبی بین اندامهای قدامی و خلفی |
| ۱۳ | برداشتن گامهای متوالی بر روی کف پا با انتقال وزن، با هماهنگی کامل بین اندامهای قدامی و خلفی |
| ۱۴ | برداشتن گامهای متوالی بر روی کف پا با انتقال وزن، با هماهنگی کامل بین اندامهای قدامی و خلفی و حرکت چرخشی پنجه پا در مرحله ابتدایی یا انتهایی تماس پا با زمین |
| ۱۵ | برداشتن گامهای متوالی بر روی کف پا با انتقال وزن، با هماهنگی کامل بین اندامهای قدامی و خلفی و انگشتان در حین حرکت به جلو دیده نمی شود |
| ۱۶ | برداشتن گامهای متوالی بر روی کف پا همراه با انتقال وزن، با هماهنگی کامل بین اندامهای قدامی و خلفی و انگشتان در حین حرکت به جلو، به طور واضح دیده می شود |
| ۱۷ | برداشتن گامهای متوالی بر روی کف پا با انتقال وزن، هماهنگی کامل بین اندامهای قدامی و خلفی و انگشتان در حین حرکت به جلو دیده می شود و در مراحل ابتدایی و انتهایی تماس پا با زمین، پنجه موازی با تنه حیوان نیست |
| ۱۸ | برداشتن گامهای متوالی بر روی کف پا همراه با انتقال وزن، با هماهنگی کامل بین اندامهای قدامی و خلفی و انگشتان در حین حرکت به جلو دیده می شود و در مراحل ابتدایی و انتهایی تماس پا با زمین، پنجه موازی با تنه حیوان است |
| ۱۹ | برداشتن گامهای متوالی بر روی کف پا همراه با انتقال وزن، با هماهنگی کامل بین اندامهای قدامی و خلفی و انگشتان در حین حرکت به جلو دیده می شود و در مراحل ابتدایی و انتهایی تماس پا با زمین، پنجه موازی با تنه حیوان بوده، معمولاً دم به سمت پایین قرار گرفته تنه دارای حالت پایداری است |
| ۲۰ | برداشتن گامهای متوالی بر روی کف پا همراه با انتقال وزن، با هماهنگی کامل بین اندامهای قدامی و خلفی و انگشتان در حین حرکت به جلو دیده می شود و در مراحل ابتدایی و انتهایی تماس پا با زمین، پنجه موازی با تنه حیوان بوده، معمولاً دم به طرف بالا قرار گرفته تنه دارای حالت پایداری است |
| ۲۱ | برداشتن گامهای متوالی بر روی کف پا همراه با انتقال وزن، با هماهنگی کامل بین اندامهای قدامی و خلفی و انگشتان در حین حرکت به جلو دیده می شود، در مراحل ابتدایی و انتهایی تماس پا با زمین، پنجه موازی با تنه حیوان بوده، معمولاً دم به طور پیوسته و ثابت بالا قرار گرفته تنه دارای حالت پایداری است |

شفاخته

گرفت. سطح معنی داری $P < 0.05$ در نظر گرفته شد.

یافته ها

نتایج بافتی و رفتاری به دست آمده از بررسی نمونه هایی که کورکومین را با دوزهای ۴۰، ۵۰، ۶۰ و ۷۰ میلی گرم بر میلی لیتر ۶ ساعت بعد از کانتیوژن دریافت کردند به شرح زیر می باشد.

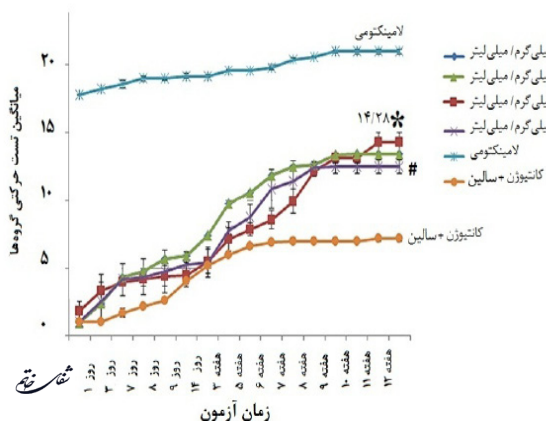
با یک بزرگنمایی و با یک نور یکسان انجام شده و سپس با استفاده از نرم افزار image J مورد بررسی قرار گرفت (۲۶). تمام مقادیر بر حسب میانگین \pm انحراف معیار ارائه شده و داده های حاصل از بررسی میزان بیان نشانگرهای گلیوزیس و آزمون های رفتاری توسط روش آماری آنالیز واریانس یکطرفه (ANOVA) و پس آزمون TUKEY و به وسیله نرم افزار SPSS version 14 انجام

نتایج حاصل از ارزیابی آسیب بافتی بین گروه‌های مورد آزمون

جهت ارزیابی آسیب بافتی^۹ بین گروه‌های دریافت کننده کورکومین، این نمونه‌ها از نظر میزان واکنش با نشانگر GFAP (نشانگر آستروسیتی) مورد مقایسه قرار گرفتند نتایج به دست آمده به شرح زیر می‌باشد.

نتایج به دست آمده از بررسی نشانگر GFAP با روش ایمونو هیستوشیمی

بررسی‌های نتایج نشان داد که اختلاف معنی‌داری از تراکم پیکسل‌های واکنش مثبت در بین گروه‌های درمان شده با کورکومین، درمان نشده و شام وجود دارد. در مقایسه بین گروه‌های درمانی و غیر درمانی (سالین) تمام گروه‌هایی که کورکومین را دریافت کرده‌اند باعث کاهش تراکم پیکسل‌های واکنش مثبت شده‌اند این در حالی است که در مقایسه بین گروه‌های درمان شده و شام این گروه‌ها درصدی از افزایش تراکم پیکسل نوری سبز را نشان می‌دهند که این اختلافات معنی‌دار می‌باشد. در گروه‌های درمانی کورکومین با دوزهای ۴۰، ۵۰، ۶۰ و ۷۰ میلی‌گرم بر میلی‌لیتر ۶ ساعت بعد از کانتیوژن نتایج به دست آمده نشان داد که تراکم پیکسل نوری به ترتیب $5/6 \pm 162/9$ ، $6/5 \pm 170$ ، $8/3 \pm 132/58$ و $5 \pm 162/5$ است. بیشترین تراکم پیکسل سبز مربوط به گروهی است که کورکومین را با غلظت ۵۰ میلی‌گرم بر میلی‌گرم دریافت کرده‌اند ($P < 0/01$) این در حالی است که کمترین تراکم در این دوز مربوط به گروهی است که کورکومین را با غلظت ۶۰ میلی‌گرم بر میلی‌گرم دریافت کرده‌اند ($P < 0/05$) که تفاوت این گروه با سایرین اختلاف معنی‌داری را نشان می‌دهد. در مقایسه بین گروه‌های کنترل و آزمون نیز نشان داده



نمودار ۲- نمودار خطی تغییرات آزمون حرکتی بین گروه کانتیوژن + سالین، گروه لامینکتومی و گروه‌های درمان شده با کورکومین در طی ۱۲ هفته. نمودار خطی میانگین آزمون حرکتی نشان‌دهنده روند بهبود در گروه‌های درمان شده نسبت به گروه کانتیوژن + سالین و لامینکتومی است. * نشان‌دهنده اختلاف معنی‌دار گروه آزمون ۶۰ میلی‌گرم بر میلی‌گرم در مقایسه با سایر دوزهای درمانی کورکومین و # نشان‌دهنده اختلاف معنی‌دار نتایج آزمون حرکتی در گروه آزمون ۷۰ میلی‌گرم بر میلی‌گرم در مقایسه با سایر دوزهای درمانی کورکومین می‌باشد ($P < 0/05$).

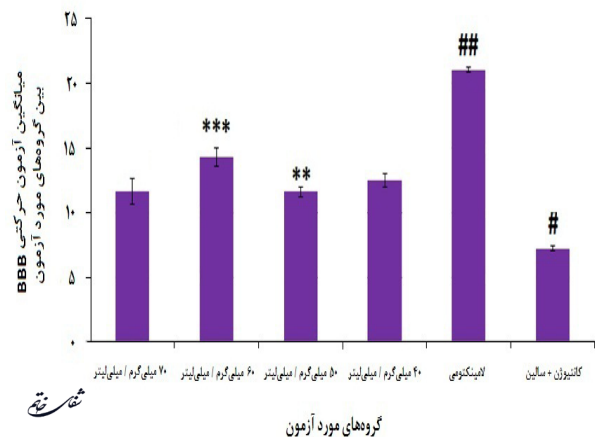
^۸ Basso-beattie-bresnahan

^۹ Histopathology

نتایج ارزیابی حرکتی در گروه‌های درمانی کورکومین با استفاده از آزمون رفتاری BBB

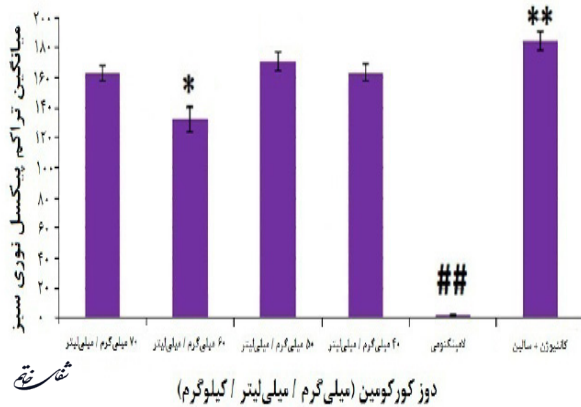
در بررسی مقایسه‌ای نتایج BBB^۸ بین گروه‌های کورکومین با دوزهای ۴۰، ۵۰، ۶۰ و ۷۰ میلی‌گرم بر میلی‌لیتر ۶ ساعت بعد از کانتیوژن، نتایج به دست آمده نشان داد که کمترین نمره در این دوز دارویی، مربوط به گروهی است که کورکومین را با غلظت ۵۰ میلی‌گرم بر میلی‌گرم و ۶ ساعت بعد از جراحی دریافت کرده‌اند که این گروه اختلاف معنی‌داری با سایر گروه‌های مورد آزمون دارد ($P < 0/01$). این در حالی است که بالاترین نمره بعد از گروه لامینکتومی که هیچ آسیبی ندیده، مربوط به گروهی است که کورکومین را با غلظت ۶۰ میلی‌گرم بر میلی‌گرم و ۶ ساعت ($14/28 \pm 0/7$) بعد از جراحی دریافت کرده‌اند که تفاوت این گروه نیز با سایر گروه‌ها در درجه آزادی ۰/۰۵ اختلاف معنی‌داری را نشان می‌دهد ($P < 0/001$). همچنین داده‌های آماری one way ANOVA در مقایسه بین گروه‌های لامینکتومی و کانتیوژن + سالین با تمام گروه‌هایی که کورکومین را دریافت کرده‌اند نشان داد که باعث ارتقاء BBB شده‌اند که این نیز اختلاف معنی‌داری را نشان می‌دهد (نمودار ۱).

علاوه بر آن بررسی سیر بهبود مطالعات رفتاری حاکی از این امر می‌باشد که تا انتهای هفته دوم بهبودی کند و از هفته سوم روند صعودی داشته است (نمودار خطی ۲).



نمودار ۱- نمودار هیستوگرام مقایسه میانگین آزمون حرکتی بین گروه کانتیوژن + سالین، گروه لامینکتومی و گروه‌های درمان شده با کورکومین در انتهای هفته ۱۲ بعد از آسیب. مقایسه تمام گروه‌های درمانی کورکومین با دوزهای ۴۰، ۵۰، ۶۰ و ۷۰ میلی‌گرم بر میلی‌لیتر ۶ ساعت بعد از کانتیوژن اختلاف معنی‌داری را با گروه کانتیوژن + سالین و لامینکتومی نشان دادند. در بین گروه‌های درمانی، گروه درمانی کورکومین با غلظت ۶۰ میلی‌گرم بر میلی‌گرم بالاترین نمره ($14/28 \pm 0/7$) را داشته و نسبت به سایر گروه‌های درمانی کورکومین و همچنین گروه‌های کانتیوژن + سالین اختلاف معنی‌داری را نشان می‌دهد. همچنین گروه درمانی کورکومین با غلظت ۵۰ میلی‌گرم بر میلی‌گرم کمترین نمره ($11/6 \pm 0/4$) را در بین گروه‌های دریافت کننده کورکومین داشته که در مقایسه با گروه کانتیوژن، و گروه‌های کورکومین با غلظت ۶۰ و ۴۰ میلی‌گرم اختلاف معنی‌داری دارد ولی با گروه دریافت کننده کورکومین ۷۰ میلی‌گرم اختلاف معنی‌داری را نشان نمی‌دهد. *** نشان‌دهنده اختلاف معنی‌دار گروه آزمون ۶۰ میلی‌گرم بر میلی‌گرم با گروه‌های کورکومین و کانتیوژن + سالین و ** نشان‌دهنده اختلاف معنی‌دار گروه آزمون ۵۰ میلی‌گرم بر میلی‌گرم با گروه کانتیوژن + سالین هستند. # نشان‌دهنده اختلاف معنی‌دار BBB گروه کانتیوژن + سالین با تمامی گروه‌های درمانی و لامینکتومی و ### نشان‌دهنده اختلاف معنی‌دار BBB لامینکتومی با تمامی گروه‌های درمانی و گروه کانتیوژن + سالین هستند.

با کورکومین، تعداد سلول‌ها در ناحیه آسیب کاهش یافته و اگر چه جسم سلولی هنوز به حالت هایپرتروف می‌باشد ولی زوائد سلولی کاهش یافته و هم‌پوشانی بین زوائد سلولی مثل آنچه در گروه درمان نشده دیده می‌شود وجود ندارد (قسمت ب تصویر ۲).

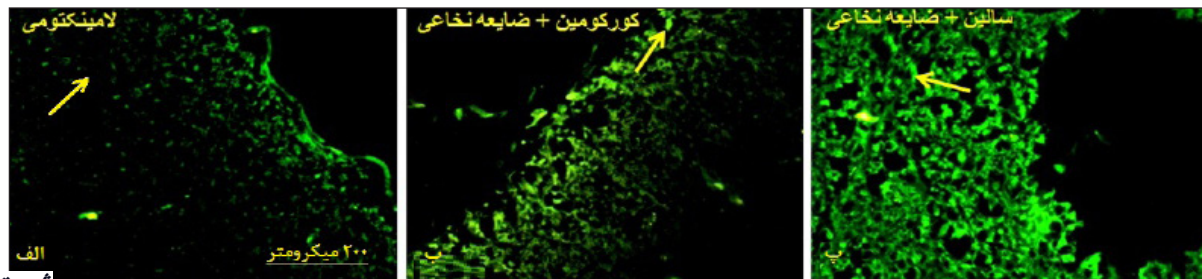


نمودار ۳- نمودار هیستوگرام از میانگین درصد بیان نشانگر GFAP از لحاظ تغییرات استروکلیوزیس در گروه سالیین + کانتیوژن، لامینکتومی و گروه‌های درمانی با کورکومین را در پایان هفته دوازدهم بعد از جراحی کانتیوژن. میزان بیان نشانگر GFAP از لحاظ تغییرات استروکلیوزیس در گروه‌های درمان شده و درمان نشده با استفاده از نرم‌افزار image J ثبت شد. تراکم پیکسل‌های (پیکسل سبز) واکنش مثبت در بین گروه‌های درمان شده با کورکومین، درمان نشده و شم با هم اختلاف معنی‌داری دارند. در مقایسه بین گروه‌های درمانی و غیر درمانی (سالیین + کانتیوژن) تمام گروه‌هایی که کورکومین را دریافت کرده‌اند باعث کاهش تراکم پیکسل‌های واکنش مثبت شده‌اند این در حالی است که در مقایسه بین گروه‌های درمان شده و شم، این گروه‌ها درصدی از افزایش تراکم پیکسل نوری سبز را نشان می‌دهند که این اختلافات معنی‌داری می‌باشد. * نشان‌دهنده اختلاف معنی‌دار گروه آزمون با با غلظت ۶۰ میلی‌گرم بر کیلوگرم دریافت کرده‌اند با سایر گروه‌های مورد آزمون می‌باشد ($P < 0.05$). ** نشان‌دهنده اختلاف معنی‌دار گروه کنترل منفی با سایر گروه‌های مورد آزمون می‌باشد ($P < 0.01$) و ### نشان‌دهنده اختلاف معنی‌دار گروه کنترل مثبت با سایر گروه‌های مورد آزمون می‌باشد ($P < 0.01$)

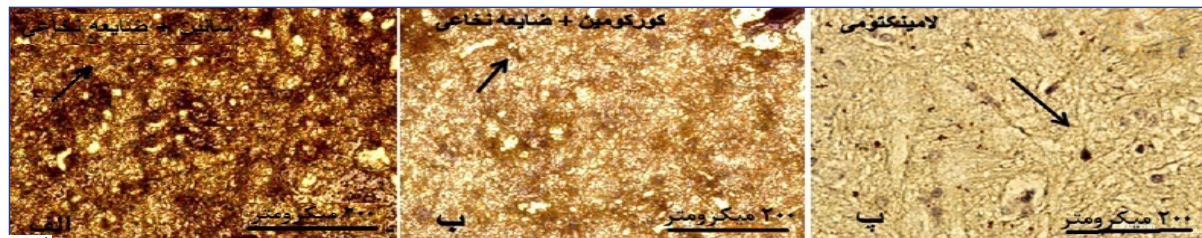
شد در گروهی که کانتیوژن انجام شده و هیچ درمانی دریافت نکرده‌اند نسبت به سایر گروه‌های آزمون بیشترین میزان پیکسل سبز $5/7 \pm 184/18$ را دارند که این نشان‌دهنده بیان بالای نشانگر استروسیتی GFAP می‌باشد. در حالی که در گروهی که آسیبی به نخاع وارد نشده و فقط مهره‌ها برداشته شده است کمترین میزان بیان پیکسل سبز $0/6 \pm 1/6$ و تراکم استروسیت وجود دارد.

نتایج ریخت‌شناسی به دست آمده از بررسی نشانگر GFAP با روش ایمونو هیستوشیمی DAB

نتایج به دست آمده از بررسی ریخت‌شناسی نمونه‌های درمان شده، درمان نشده و شم نشان داد که میزان بیان GFAP در این گروه‌ها متفاوت می‌باشد. در گروه شم (نمونه سالم) پراکندگی سلول‌های استروسیت بالا می‌باشد و تعداد سلول‌های واکنش مثبت با نشانگر GFAP پایین است. از لحاظ ریخت‌شناسی جسم سلولی آن‌ها کوچک و زوائد سلولی مشخص با تعداد کم و بدون هم‌پوشانی با زوائد سلول‌های استروسیت مجاور می‌باشند. در گروه درمان نشده، تعداد سلول‌های استروسیت بیان کننده نشانگر GFAP بالا بوده و علاوه بر بیان بالا، تقسیم سلولی نیز افزایش یافته طوری که تجمع این سلول‌ها در اطراف ناحیه آسیب به وضوح دیده می‌شود (قسمت الف تصویر ۲). تجمع سلول‌های استروسیت با جسم سلولی هایپرتروف و زوائد سلولی بالا با هم‌پوشانی این زوائد در هم یک شبکه پیچیده سلولی را در حاشیه ناحیه آسیب دیده ایجاد می‌کند. در حالی که در نمونه‌های درمان شده



تصویر ۱- مقایسه میزان بیان نشانگر GFAP از لحاظ تغییرات گلیوزیس در گروه درمان نشده (سالیین + کانتیوژن)، درمان شده (کورکومین + کانتیوژن) و شم (لامینکتومی) در پایان هفته دوازدهم بعد از جراحی کانتیوژن. تصاویر الف، ب و پ با بزرگنمایی ۲۰۰ میکرومتر نواحی سنترال آسیب را در هر سه گروه الف: لامینکتومی بدون ایجاد کانتیوژن، ب: گروه درمانی کورکومین با غلظت ۶۰ میلی‌گرم بر کیلوگرم و ۶ ساعت بعد از کانتیوژن (کورکومین + کانتیوژن) و پ: گروه کنترل منفی (کانتیوژن + سالیین) را به ترتیب نشان می‌دهد. برش‌های نخاع آماده شده از نمونه‌های برش نخاعی پارافینی مربوط به قطعه‌های T12-L2 با قطر ۷ میکرومتر به صورت عرضی است. بزرگنمایی ۲۰۰ میکرومتر و علامت پیکان نشان‌دهنده استروسیت‌هایی است که به نشانگر GFAP واکنش مثبت نشان دادند.



تصویر ۲- مقایسه میزان بیان نشانگر GFAP از لحاظ تغییرات ریخت‌شناسی استروسیت‌ها در گروه سالیین + کانتیوژن، لامینکتومی و گروه‌های مورد آزمون با کورکومین در پایان هفته دوازدهم بعد از جراحی کانتیوژن. (هر سه تصویر با بزرگنمایی یکسان و طی مراحل مشابه ایمونو هیستوشیمی تهیه شده است). تصاویر الف، ب و پ با بزرگنمایی ۲۰۰ میکرومتر نواحی مرکزی آسیب را در هر سه گروه الف: گروه درمانی کورکومین با غلظت ۶۰ میلی‌گرم بر کیلوگرم و ۶ ساعت بعد از کانتیوژن و پ: گروه لامینکتومی بدون ایجاد ضایعه نخاعی به ترتیب نشان می‌دهد. برش‌های نخاع آماده شده از نمونه‌های برش نخاعی پارافینی مربوط به قطعه‌های T12-L2 با قطر ۷ میکرومتر به صورت عرضی است. علامت پیکان سفید (الف) و سیاه (ب و پ) نشان‌دهنده استروسیت‌هایی است که به نشانگر GFAP واکنش مثبت نشان دادند.

بحث و نتیجه گیری

نتایج حاصل از بررسی در این مطالعه نشان داد اثرات کورکومین به عنوان یک کاهش دهنده در تولید آستروگلیوزیس وابسته به دوز می باشد. یافته های به دست آمده از بررسی های رفتاری و هیستولوژی حاکی از اثر این ترکیب دارویی در کاهش القاء بیان آستروسیت ها دارد. یافته های به دست آمده در این مطالعه در راستای داده های سایر محققین می باشد. به طور کلی علت اصلی عدم ترمیم بافت در سیستم عصبی مرکزی عدم توانایی تقسیم سلول های عصبی و محیط نامناسب جهت رشد آکسونی در ناحیه آسیب دیده به واسطه ایجاد گلیوز یا بافت اسکار می باشد. التهاب به دنبال آسیب مکانیکی اولیه مهم ترین عامل القاء کننده آستروگلیوزیس و شکل گیری اسکار است. افزایش آستروسیت در ناحیه آسیب موجب ایجاد سد فیزیکی در برابر انتقال سلول های بنیادی اندوژنوس و فاکتورهای عصبی مؤثر رشد می گردد.

در سال های اخیر تلاش هایی جهت ارتقاء بهبود و درمان آسیب ثانویه ناشی از ضایعه نخاعی انجام شده است که از آن جمله می توان به درمان های اولیه که بلافاصله بعد از تروما (درمان التهاب و جلوگیری از نفوذ سلول های خونی) و درمان های ثانویه و طولانی (تحریک رشد آکسونی، ترمیم با استفاده از مولکول های تحریکی، حذف فاکتورهای مهار کننده رشد و جایگزینی سلول های از دست رفته) اشاره کرد. در این مطالعه به منظور محدود شدن ضایعه در ناحیه آسیب دیده و همچنین ایجاد بستری مناسب جهت انتقال سلول از ترکیب کورکومین انتخاب شد (۲۸-۲۶).

در مطالعاتی که در گذشته انجام گرفته است، بهترین دوز کورکومین برای بهبود حرکتی و بافت شناسی آسیب در فاز حاد ضایعه نخاعی، مطرح نشده است. به منظور تعیین دوز مناسب دارو در بررسی انجام شده از دوزهای ۴۰، ۵۰، ۶۰ و ۷۰ میلی گرم بر میلی لیتر بر کیلوگرم وزن موش صحرایی استفاده گردید و time point مورد نظر نیز ۶ ساعت بعد از آسیب تعیین شد. در تحقیق انجام شده مناسب ترین دوز بر اساس بیشترین نمره مربوط به آزمون BBB، ۶۰ میلی گرم بر کیلوگرم وزن تعیین شد که ۶ ساعت بعد از آسیب و به صورت داخل صفاقی تزریق شده بود. مطالعات مختلفی در زمینه اثر کورکومین در سیستم عصبی انجام شده است. در مطالعه ای به منظور بررسی اثر کورکومین بر رشد آکسونی و تکثیر سلول های شوان از غلظت ۱۰۰ میلی گرم بر کیلوگرم کورکومین به صورت خوراکی استفاده شد.

در مطالعه دیگری Kavakli و همکارانش (به نقل از SHGo) به منظور بررسی اثر آنتی اکسیدانی کورکومین در ضایعات نخاعی در موش صحرایی از این ترکیب به

میزان ۲۰۰ میلی گرم بر کیلوگرم به صورت خوراکی استفاده کرد. نشان داد که سوپر اکسید دیسموتاز در گروه درمان با کورکومین بسیار بالاتر از گروه کنترل می باشد. به این ترتیب این یافته بیان کننده اثر کورکومین در حمایت بافت نخاع در برابر آسیب می باشد (۲۹).

در مطالعه ای که توسط Fitch انجام شد نشان داد، التهاب ناشی از آسیب با حضور ماکروفاژها باعث فعال شدن گیرنده مانوز-ماکروفاژ و همچنین مکان های بتا گلوکان-لکتین می شود و البته این امر موجب ایجاد حفره به واسطه آستروسیت ها می شود. کورکومین به عنوان یک داروی ضد التهاب باعث فعال شدن آگونیست γ -PPAR و مهار تشکیل حفره به واسطه آستروسیت می شود (۳۱، ۳۰).

مطالعات انجام شده نشان داد که تأخیر در مرگ سلول های عصبی دلیلی بر جلوگیری از صدمات ثانویه ناشی از تخریب سیستم عصبی مرکزی است که باعث کاهش شکل گیری حفره و گلیال اسکار می گردد (۳۳، ۳۲). حرکت سلول های آستروسیت به ناحیه آسیب، تغییر ریخت شناسی این سلول ها و مهاجرت آن ها دلیلی بر ایجاد حفره در ناحیه آسیب خواهد بود. همچنین کورکومین در غلظت مناسب باعث افزایش تولید سلول های عصبی (افزایش تمایز سلولی از طریق مسیر $\text{PI3K}/\text{Wnt/b-catenin}$, Stat3 , JAK) (Akt) و مهار تشکیل سلول های گلیالی می گردد (۳۴)، بر این اساس به نظر می رسد کورکومین با کاهش تمایز آستروسیت ها و مهار مهاجرت آن ها از یک سو و افزایش تمایز سلول های بنیادی اندوژنوس (از طریق القاء فاکتورهای ترجمه ای مربوط به NeuroD) باعث کاهش تشکیل حفره می گردند (۳۶، ۳۵). علاوه بر آن بررسی حرکت آستروسیت ها در ناحیه آسیب نشان داده که حضور آن ها باعث حذف ناگهانی آکسون ها و ترک آن ها از ناحیه التهاب می گردد (۳۷).

یکی از موارد اصلی که با استفاده از کورکومین باید مدنظر قرار داد این است که دارو با اثر ضد التهابی و مهار آستروسیت ها باعث کاهش تولید پروتئوگلیکان هایی چون کندروئیتین سولفات و ورسیکان می شود. این پروتئوگلیکان ها به صورت یک بستر عمل می کنند و علاوه بر سوستر جهت حرکت و مهاجرت آستروسیت ها، مسیر حرکت سلول های پیش ساز عصبی را هم فراهم می کنند. از طرفی این ساختار خود عاملی جهت ارتقاء حفره بعد از بروز آسیب می باشد و مانع رشد و نفوذ آکسونی در ناحیه آسیب می شود (۳۹، ۳۸). به این ترتیب به نظر می رسد با استفاده از کورکومین از طرفی باعث کاهش شکل گیری حفره رشد، مهاجرت آستروسیت ها و افزایش رشد آکسونی می شویم و از جهتی بستر مهاجرت سلول های پیش ساز عصبی را از بین می بریم (۴۰).

بهبود روند حرکتی و کاهش آستروگلیوزیس می‌گردد (۴۴). از طرفی یافته‌های اخیر اثبات می‌کنند که کورکومین روی آپوپتوز نیز مؤثر است به صورتی که بررسی‌ها تأیید کرده که این دارو موجب استیلاسیون پروتئین‌های غیر هیستونی c-Jun، p53 و α -tubulin که در ارتباط با آپوپتوز عمل می‌کنند می‌شود (۴۵).

در مطالعه انجام شده بررسی ریخت‌شناسی سلول‌های آستروسیت در برش‌های بافتی درمان شده با کورکومین جسم سلولی کوچک‌تر و زوائد سلولی با ضخامت کمتر را نشان می‌دهد. البته نزدیک‌ترین گروه به گروه طبیعی (بدون آسیب)، گروه درمانی با دوز ۶۰ میلی‌گرم بر کیلوگرم و ۶ ساعت بعد از ضایعه می‌باشد. این مطالعات بر اساس تجزیه و تحلیل آماری طبق شدت دانسیته پیکسل سبز رنگ تأیید گردید. مطالعات انجام شده در توافق با سایر مطالعات انجام شده می‌باشد که بیان کرده‌اند کورکومین باعث کاهش بیان نشانگر GFAP می‌گردد. همچنین این مطالعه نشان داد که کورکومین موجب القاء تکثیر سلول‌های بنیادی عصبی اندوژنوس در ناحیه آسیب دیده می‌گردد که این سلول‌ها در نواحی شاخ خلفی و به‌خصوص در اطراف کانال مرکزی قرار دارند. نتایج ما در تأیید سایر تحقیقاتی است که کورکومین را به‌عنوان یک عامل نورون‌زایی^{۱۰} می‌خوانند (۴۶).

نتایج به دست آمده از تزریق کورکومین در فاز حاد ضایعه نخاعی نشان داد که کورکومین باعث کاهش آستروگلیوزیس و افزایش بهبود حرکتی در مقایسه با گروه‌های کانتیوژنی می‌شود. یافته‌های ما نشان می‌دهد که این ترکیب می‌تواند در کاهش بیان آستروسیت در نواحی آسیب دیده مؤثر باشد و در روندهای درمانی ضایعات نخاعی مورد استفاده قرار گیرد.

همچنین در این مطالعه نشان داده شد که در نمونه‌های بافتی درمان شده با کورکومین در تمام گروه‌ها با کاهش آستروگلیوزیس همراه هستند. این نتایج بعد از تجزیه و تحلیل آماری در مورد میزان بیان نشانگر GFAP تأیید گردید. مناسب‌ترین دوز جهت کاهش گلیوزیس و ترمیم آکسونی در این مطالعه ۶۰ میلی‌گرم بر کیلوگرم بود که به صورت داخل صفاقی و ۶ ساعت بعد از آسیب نخاعی تزریق گردید. در مطالعه‌ای که توسط Faulkner (به نقل از Battle) انجام گرفت بیان شد که سلول‌های اصلی تشکیل دهنده گلیوزیس، آستروسیت‌ها هستند (۴۱). این آستروسیت‌ها بر اساس میزان فعالیت داخل سلولی ریخت‌شناسی متفاوتی را ایجاد می‌کنند. فیلامنت حد واسط GFAP که نشانگر اصلی آستروسیت‌ها است و تشکیل دهنده ریخت‌شناسی سلول می‌باشد در سطوح متفاوت بیان، انواع مختلف سلول را ایجاد می‌کند. در مطالعه حاضر میزان بیان نشانگر GFAP در برش‌های بافتی مربوط به نمونه‌های بدون آسیب، کمتر بوده و علاوه بر آن سلول‌های آستروسیت به صورت پراکنده با زوائد نخ مانند، باریک و ستاره‌ای شکل می‌باشند. این آستروسیت‌ها مدل mild آستروسیت هستند که البته این یافته‌ها در توافق با سایر مطالعات انجام شده می‌باشد (۴۲).

همچنین در مطالعه‌ای در سال ۲۰۰۵، Sofroniew نشان داد که آستروسیت‌ها در نمونه‌های بدون آسیب با بیان اندک نشانگر GFAP همراه است و این بررسی نشان داد که گروهی از سلول‌ها GFAP را بیان نمی‌کنند و علاوه بر این سلول‌ها بدون همپوشانی و تکثیر می‌باشند (۴۳). با بررسی ساختاری و عملکردی نمونه‌های کانتیوژن موش صحرایی که در فاز حاد ضایعه کورکومین را دریافت کرده‌اند نشان داد که این ترکیب شیمیایی باعث

¹⁰ Neurogenesis

1. Fehlings MG, Vawda R. Cellular treatments for spinal cord injury: the time is right for clinical trials. *Neurotherapeutics*. 2011; 8(4): 704-20.
2. Ji W, Hu S, Zhou J, Wang G, Wang K, Zhang Y. Tissue engineering is a promising method for the repair of spinal cord injuries (Review). *Exp Ther Med*. 2014; 7(3): 523-8.
3. Lin B, Xu Y, Zhang B, He Y, Yan Y, He M. MEK inhibition reduces glial scar formation and promotes the recovery of sensorimotor function in rats following spinal cord injury. *Exp Ther Med*. 2014; 7(1): 66-72.
4. Mothe A, Tator C. Advances in stem cell therapy for spinal cord injury. *J Clin Invest*. 2012; 122(11): 3824-34.
5. Adeeb N, Mortazavi M. The role of FGF2 in spinal cord trauma and regeneration research. *Brain and Behavior*. 2014; 4(2): 105-7.
6. Burda J, Sofroniew M. Reactive gliosis and the multicellular response to CNS damage and disease. *Neuron*. 2014; 81(2): 229-48.
7. Darvishi M, Tiraihi T, Taheri T. P62: the effect of valproic acid therapy on the glial scar formation after acute spinal cord injury following by motor vehicle traffic crashes. *Shefaye Khatam*. 2015; 2(S3): 112.
8. Zhang N, Yin Y, Xu S, Wu Y, Chen W. Inflammation & apoptosis in spinal cord injury. *Indian J Med Res*. 2012; 135(3): 287-96.
9. Rodríguez-Barrera R. Immunization with a neural-derived peptide protects the spinal cord from apoptosis after traumatic injury. *Bio Med Research International*. 2013; 8: doi.org/10.1155/2013/827517.
10. Hall D. Antioxidant therapies for acute spinal cord injury. *The Journal of the American Society for Experimental Neuro Therapeutics*. 2011; 8(2): 152-67.
11. Kopp M, Liebscher T, Niedeggen A, Laufer S, Brommer B, Jungehulsing G, et al. Small-molecule-induced Rho-inhibition: NSAIDs after spinal cord injury. *Cell Tissue Res*. 2013; 349(1): 119-32.
12. Aligholi H, Attari F, Modarres Mousavi M, Khodaie B. Traumatic brain injury and genes. *Shefaye Khatam*. 2015; 2(S3): 139.
13. Darvishi M, Tiraihi T, Taheri T. Treatment of spinal cord injury using transplantation of motoneurons derived from adipose stem cells following histone deacetylases inhibitors therapy in acute phase. *Shefaye Khatam*. 2015; 2(S3): 114.
14. Becker D. Basic and clinical pharmacology of glucocorticosteroids. *Anesth Prog*. 2013; 60(1): 25-32.
15. Kanwar JR, Sriramoju B, Kanwar RK. Neurological disorders and therapeutics targeted to surmount the blood-brain barrier. *Int J Nanomedicine*. 2012; 7: 3259-78.
16. Hurlbert RJ. The role of steroids in acute spinal cord injury: an evidence-based analysis. *Spine (Phila Pa 1976)*. 2001; 26(24): S39-46.
17. Hawryluk GW, Rowland J, Kwon BK, Fehlings MG. Protection and repair of the injured spinal cord: a review of completed, ongoing, and planned clinical trials for acute spinal cord injury. *Neurosurg Focus*. 2008; 25(5): E14.
18. Tator CH. Review of treatment trials in human spinal cord injury: issues, difficulties, and recommendations. *Neurosurgery*. 2006; 59(5): 957-82.
19. Jahanbazi Jahan-Abad, Ali, Parastoo Morteza-zadeh, Sajad Sahab Negah, Ali Gorji. Curcumin attenuates harmful effects of arsenic on neural stem/progenitor cells. *AJP*. 2017: 1-11.
20. Davis SJ, Khangure MS. A review of magnetic resonance imaging in spinal trauma. *Australas Radiol*. 1994; 38(4): 241-53.
21. Radojicic M, Nistor G, Keirstead HS. Ascending central canal dilation and progressive ependymal disruption in a contusion model of rodent chronic spinal cord injury. *BMC Neurol*. 2007; 7: 30.
22. Ohta K, Fujimura Y, Nakamura M, Watanabe M, Yato Y. Experimental study on MRI evaluation of the course of cervical spinal cord injury. *Spinal Cord*. 1999; 37(8): 580-4.
23. Arnold SA, Hagg T. Anti-inflammatory treatments during the chronic phase of spinal cord injury improve locomotor function in adult mice. *J Neurotrauma*. 2011; 28(9): 1995-2002.
24. Yu L, Fan Y, Ye G, Li J, Feng X, Lin K, et al. Curcumin inhibits apoptosis and brain edema induced by hypoxia-hypercapnia brain damage in rat models. *Am J Med Sci*. 2015; 349: 521-5.
25. Hu R, Zhou J, Luo C, Lin J, Wang X, Li X, et al. Glial scar and neuroregeneration: histological, functional, and magnetic resonance imaging analysis in chronic spinal cord injury. *J Neurosurg Spine*. 2010; 13: 169-80.

26. Darvishi M, Tiraihi T, Taheri T. Decreased GFAP expression and improved functional recovery in contused spinal cord of rats following valproic acid therapy. *Neurochem Res.* 2014; 39: 2319-33.
27. Darvishi M, Tiraihi T, Taheri T. Depakine improve axonal growth in vitro and in vivo after spinal cord injury. *Shefaye Khatam.* 2015; 2(S3): 128.
28. Kavakli H, Koca C, Alici C. Ntioxidant effects of curcumin in spinal cord injury in rats. *Ulus Travma Acil Cerrahi Derg.* 2011; 17(1): 14-8.
29. Go HS. Valproic acid inhibits neural progenitor cell death by activation of NF-B signaling pathway and up-regulation of Bcl-XL. *J Biomed Sci.* 2011; 18(1):48. doi: 10.1186/1423-0127-18-48.
30. Fitch MT, Doller C, Combs CK, Landreth GE, Silver J. Cellular and molecular mechanisms of glial scarring and progressive cavitation: in vivo and in vitro analysis of inflammation-induced secondary injury after CNS trauma. *J Neurosci.* 1999; 19(19): 8182-98.
31. Crowe MJ, Bresnahan JC, Shuman SL, Masters JN, Beattie MS. Apoptosis and delayed degeneration after spinal cord injury in rats and monkeys. *Nat Med.* 1997; 3(1): 73-6.
32. Liu D, Diorio J, Tannenbaum B, Caldji C, Francis D, Freedman A, et al. Maternal care, hippocampal glucocorticoid receptors, and hypothalamic-pituitary-adrenal responses to stress. *Science.* 1997; 277 (5332): 1659-62.
33. Jung G. Valproic acid induces differentiation and inhibition of proliferation in neural progenitor cells via the beta-catenin-Ras-ERK-p21Cip/WAF1 pathway. *BMC Cell Biol.* 2008; 9: 66. doi: 10.1186/1471-2121-9-66.
34. Bang W. Valproic acid increases expression of neuronal stem/progenitor cell in spinal cord injury. *J Korean Neurosurg Soc.* 2013; 54(1): 8-13.
35. Darvishi M, Tiraihi T, Taheri T. The repair effects of histone deacetylases inhibitors on improves locomotion: in vivo evaluation with electromyography (emg) after spinal cord injury. *Shefaye Khatam.* 2015; 2(S3): 129.
36. Toy D, Namgung Uk. Role of glial cells in axonal regeneration. *Exp Neurobiol.* 2013; 22(2): 68-76.
37. Wanner B, Deik A, Torres M, Rosendahl A, Neary JT, Lemmon VP, et al. A new in vitro model of the glial scar inhibits axon growth. *Glia.* 2011; 15; 56(15): 1691-709.
38. Li HP. Roles of chondroitin sulfate and dermatan sulfate in the formation of a lesion scar and axonal regeneration after traumatic injury of the mouse brain. *J Neurotrauma.* 2013; 30(5): 413-25.
39. Wang H. Chondroitin-4-sulfation negatively regulates axonal guidance and growth. *J Cell Sci.* 2008; 121(Pt 18): 3083-91.
40. Jones EV, Bouvier D. Astrocyte-secreted matricellular proteins in CNS remodelling during development and disease. *Neural Plasticity.* 2014; 2014: 12.
41. Battle. Ligand binding to the (1 → 3)-β-d-glucan receptor stimulates nfkb activation, but not apoptosis in u937 cells. *Biochem Biophys Res Commun.* 1998; 249(2): 499-504.
42. Aggarwal BB, Sung B. Pharmacological basis for the role of curcumin in chronic diseases: an age-old spice with modern targets. *Trends Pharmacol Sci.* 2009; 30(2): 85-94.
43. Sofroniew MV. Reactive astrocytes in neural repair and protection. *Neuroscientist.* 2005; 5: 400-7.
44. Sofroniew MV. Molecular dissection of reactive astrogliosis and glial scar formation. *Trends Neurosci.* 2009; 32(12): 638-47.
45. Song YJC, Halliday GM, Holton JL, Lashley T, O'Sullivan SS, McCann H, et al. Degeneration in different parkinsonian syndromes relates to astrocyte type and astrocyte protein expression. *J Neuropathol Exp Neurol.* 2009; 68(10): 1073-83.
46. Yagi Y. Effects of valproic acid on the cell cycle and apoptosis through acetylation of histone and tubulin in a scirrhous gastric cancer cell line. *J Exp Clin Cancer Res.* 2010; 29(1): 149. doi: 10.1186/1756-9966-29-149.