The Impacts of Estrogen and Sesame Oil on the Hippocampal Histomorphologic Changes in Mice

Masoomeh Mohammadzadeh, Fahimeh Mazaheri, Fatemeh Anbari, Mohammad Ali Khalili*

Department of Reproductive Biology, Reproductive Sciences Institute, Shahid Sadoughi University of Medical Sciences, Yazd, Iran

Article Info:

Received: **27 Sep 2019** ***Revised:*** **4 Dec 2019** ***Accepted*****: 2 Jan 2020**

ABSTRACT

Introduction: The hippocampus is one of the most important brain regions during adulthood, which has estrogen receptors in both genders. Since, both the estrogen and sesame have neurogenic properties, the objective of the present study was to conduct the impact of estrogen and sesame oil on the hippocampal histomorphologic changes in male mice. ***Materials and Methods:*** 20 male mice aged between 35-45 weeks were categorized into four groups: control, (received normal saline), experimental group I (sesame oil only, 10 µl/kg/day), experimental group II (estradiol 1 µl/kg/day), and experimental group III (estradiol 10 µl/kg/day). After a month, brain perfusion was done and the cerebral tissues were fixed for morphological evaluation. ***Results:*** There was a significant increase in the thickness of the dentate gyrus (DG), Cornu Ammonis 1 (CA1), and Cornu Ammonis3 (CA3) regions of all experimental groups compared to the control mice. Furthermore, there were a significant increase in the number of the granular cells and the pyramidal cells in the mice treated with sesame oil as well as estradiol at 1 µl/kg/day. The mean number of necrosis-like cells in the CA1 and CA3 regions in the groups treated with sesame oil and estradiol at 1 µl/kg/day was significantly lower the mice treated with 10 µl/kg/day estradiol. ***Conclusion:*** Our data indicate that estrogen and sesame oil maintain the thickness of the CA1, CA3 and DG regions and enhance the number of the granular cells and the pyramidal cells in the hippocampal DG and CA1 areas, respectively. These findings suggest the modulatory effects of estrogen and sesame on the hippocampal function.

Key words:

1. Estradiol
2. Sesame Oil
3. Hippocampus
4. Mice

***Corresponding Author:** Mohammad Ali Khalili

E-mail: *Khalili59@hotmail.com*

[Downloaded from shefayekhatam.ir on 2026-11-26]

[DOI: 10.29252/shefa.8.3.29]

اثرات استروژن و روغن کنجد بر تغییرات بافت‌شناسی هیپوکامپ در موش‌های سوری

معصومه محمد زاده، فهیمه مظاهری، فاطمه انباری، محمدعلی خلیلی*

گروه بیولوژی تولید مثل، پژوهشکده علوم تولید مثل، دانشگاه علوم پزشکی شهید صدوقی، یزد، ایران

اطلاعات مقاله:

دریافت: ۵ مهر ۱۳۹۸ **اصلاحیه:** ۱۳ آذر ۱۳۹۸ **پذیرش:** ۱۲ دی ۱۳۹۸

چـــــکیده

مقدمه: هیپوکامپ یکی از مهم‌ترین مناطق مغز در بزرگسالی است که در هر دو جنس دارای گیرنده‌های استروژن است. از آنجایی که استروژن و کنجد دارای خواص نورون‌زایی می‌باشند؛ هدف از پژوهش حاضر بررسی اثر استروژن و روغن کنجد بر تغییرات بافت‌شناسی هیپوکامپ در موش‌های سوری نر بود. ***مواد و روش‌ها:*** ۲۰ موش سوری نر بین ۳۵ تا ۴۵ هفته به ۴ گروه: کنترل (دریافت‌کنندهٔ نرمال سالین)، گروه تجربی ۱ (۱۰ ماکرولیتر بر کیلوگرم در روز روغن کنجد)، گروه تجربی ۲ (۱ ماکرولیتر بر کیلوگرم در روز استرادیول) و گروه تجربی ۳ (۱۰ ماکرولیتر بر کیلوگرم در روز استرادیول) تقسیم شدند. پس از یک ماه پرفیوژن مغز انجام شد و بافت مغزی برای ارزیابی ریخت‌شناسی فیکس شد. ***یافته‌ها:*** افزایش معنی‌داری در ضخامت ناحیهٔ جیروس دندانه‌ای، شاخ آمون ۱ و شاخ آمون ۳ همهٔ گروه‌های تجربی در مقایسه با موش‌های سوری گروه کنترل وجود داشت. همچنین افزایش معنی‌داری در تعداد سلول‌های گرانولار و سلول‌های هرمی در موش‌های درمان‌شده با روغن کنجد و همچنین ۱ ماکرولیتر بر کیلوگرم در روز استرادیول وجود داشت. میانگین تعداد سلول‌های شبه نکروزی در نواحی شاخ آمون ۱ و شاخ آمون ۳ در گروه‌های درمان‌شده با روغن کنجد و ۱ ماکرولیتر بر کیلوگرم در روز استرادیول به طور معنی‌داری کمتر از موش‌های سوری درمان‌شده با ۱۰ ماکرولیتر بر کیلوگرم در روز استرادیول بود. ***نتیجه‌گیری:*** داده‌های ما نشان می‌دهد که استروژن و روغن کنجد ضخامت نواحی جیروس دندانه‌ای، شاخ آمون ۱ و شاخ آمون ۳ را حفظ کرده و تعداد سلول‌های گرانولار و سلول‌های هرمی در مناطق جیروس دندانه‌ای و شاخ آمون ۱ را به ترتیب تقویت می‌کنند. یافته‌ها اثرات تعدیل‌کنندهٔ استروژن و کنجد را بر عملکرد هیپوکامپ نشان می‌دهد.

کلید واژه‌ها:

۱. استرادیول
۲. روغن کنجد
۳. هیپوکامپ
۴. موش سوری

* **نویسنده مسئول:** محمدعلی خلیلی

آدرس الکترونیکی: *Khalili59@hotmail.com*

[Downloaded from shefayekhatam.ir on 2026-11-26]

[DOI: 10.29252/shefa.8.3.29]

مقدمه

مطالعات اخیر نشان می‌دهد که استروئیدهای تخمدانی علاوه بر نقش هورمونی در فعالیت‌های تولیدمثلی دارای عملکردهای حفاظتی بر سیستم عصبی مرکزی نیز می‌باشند. استروژن به علت وزن مولکولی پایین و خاصیت لیپوفیلیک از سد خونی -مغزی عبور می‌کند و به راحتی خود را به بافت عصبی می‌رساند در شرایط in vitro و in vivo ثابت شده است که نورون‌ها و سلول‌های گلیال هر دو قادر به ساخت هورمون‌های استروئیدی می‌باشند و این سنتز در نورون‌ها بالاتر از سلول‌های گلیالی است. استروژن بر فعالیت سیستم عصبی تأثیر می‌گذارد و برای عملکرد طبیعی مغز لازم است؛ همچنین این امر پذیرفته شده است که استروژن تحریک‌پذیری عصبی را افزایش می‌دهد (۱، ۲) مناطق مختلفی در سیستم عصبی مرکزی وجود دارند که حاوی گیرنده‌های استروژن می‌باشند که از آن جمله می‌توان به هیپوتالاموس، هیپوکامپ، سیستم لیمبیک و قشر مخ اشاره کرد. بررسی‌های انجام شده توسط محققین نشان می‌دهد که هورمون‌های استروئیدی در این مناطق مغزی باعث حفاظت و تقسیم نورون‌ها می‌گردند، همچنین اثرات حفاظتی استروژن و پروژسترون در برابر تغییرات گلوتامات، آمیلوئید بتا Aβ، رفتارهای تشنجی و استرس‌های اکسیداتیو تأیید شده است (۳).

یافته‌های به دست آمده در سال‌های اخیر نشان می‌دهد که نورون‌زایی[1] و تکثیر سلول‌های عصبی در مغز تحت تأثیر استروئیدها می‌باشد. مطالعات انجام شده بر روی هورمون استروژن نشان می‌دهد که افزایش سلول‌های بنیادی عصبی در شکنج دندانه‌ای[2] هیپوکامپ همراه با تغییرات دوز تغییر می‌یابد (۴) همچنین بیان شده که متابولیت نورواستروئیدی برای عصب‌زایی سلول‌های پیش‌ساز عصبی هیپوکامپ و سلول‌های بنیادی عصبی قشر مخ انسان بسیار حائز اهمیت می‌باشد (۵). تولید سلول‌های عصبی جدید از تکثیر سلول‌های بنیادی در شکنج دندانه‌دار هیپوکامپ اتفاق می‌افتد، با این وجود در طول زندگی مقدار عصب‌زایی با افزایش سن کاهش می‌یابد. کاهش مرتبط با سن در توانایی عصب‌زایی شکنج دندانه‌دار در اوایل میانسالی مشاهده شده و تصور می‌شود در اختلالات یادگیری و حافظهٔ وابسته به سن نقش داشته باشد (۶). از طرفی تفاوت‌های جنسی در ریخت‌شناسی[3] و عملکرد هیپوکامپ چندین گونه از پستانداران گزارش شده است (۷). تفاوت‌های جنسی اغلب در فرایند نورون‌زایی هیپوکامپ که از تغییر میزان هورمون‌های استروئیدی در گردش مانند استرادیول، پروژسترون و کورتیکوسترون تأثیر می‌پذیرد، دیده می‌شود (۸) و هورمون‌های جنسی در هر دو جنس نر و ماده نورون‌زایی هیپوکامپ را بهبود می‌بخشند. چنانچه در بررسی موش صحرایی ماده میزان تکثیر سلولی در طی پرواستروس که میزان استروژن افزایش دارد، بالاتر و زمانی که میزان استروژن کاهش می‌یابد، پایین‌تر است (۹). امروزه استفاده از طب سنتی و گیاهی از اهمیت ویژه‌ای در طب برخوردار می‌باشد؛ کنجد یکی از دانه‌های روغنی است که از گیاهی یکساله و به ارتفاع یک متر به نام سزاموم ایندیکوم از تیرهٔ پدالیاسه به دست می‌آید. دانهٔ کنجد صاف، بیضی شکل و زرد مایل به قهوه ای است و دارای مزهٔ شیرین روغنی می‌باشد. این دانه محتوی ۴۵-۵۵ درصد روغن ثابت است (۱۰). اسیدهای چرب تشکیل‌دهندهٔ روغن کنجد شامل: اسید اولئیک ۴۳٪، اسید لینولئیک ۴۳٪، اسید پالمتیک ۹٪ و اسید استئاریک ۴٪ می‌باشند؛ همچنین روغن کنجد حاوی ۱٪السیتین است (۱۱). روغن کنجد دارای ۷۰۰-۵۰۰ میلی‌گرم بر کیلوگرم توکوفرول یا ویتامین E می‌باشد (۱۲). وجود توکوفرول‌های روغن کنجد نوعی سد دفاعی در برابر آسیب غشائی ناشی از رادیکال‌های آزاد اسیدهای چرب غیر اشباع روغن کنجد ایجاد می‌کند (۱۳). افراد معتقد به مصرف روغن با کلسترول خیلی کم و دارای رژیم کاهش کلسترول، روغن کنجد مصرف می‌کنند. این امر موجب مصرف زیاد روغن کنجد در دنیا شده است (۱۴).

به علت پایداری زیاد روغن کنجد، در داروسازی از آن به‌عنوان یک حلال مفید و حامل مناسب در ساخت محصولات روغنی و در ساخت بعضی استروئیدهای معین استفاده می‌شود (۱۵). همچنین مشاهده شده که مصرف کنجد به صورت ارده، آکینزیا ناشی از بیماری پارکینسون را که نوعی نقص عصبی است را بهبود داده است (۱۶). از طرفی یکی از مهم‌ترین منابع غذایی چربی‌ها هستند؛ همچنین وجود اسیدهای چرب غیر اشباع در این روغن نیز باعث افزایش تعداد خارهای دندریتی، انشعابات سیناپسی و تعداد سیناپس‌های نورونی می‌شود که همهٔ موارد فوق با افزایش فعالیت عصبی مطابقت دارد (۱۷).

با توجه به اینکه اجزای تشکیل‌دهندهٔ روغن‌های گیاهی عمدتاً اسیدهای چرب غیر اشباع هستند و این اسیدهای چرب غیر اشباع در روندهای متابولیکی مختلف بدن نقش مهمی ایفاء می‌کنند و با توجه به نقش

[1] Neurogenesis
[2] Dentate gyrus
[3] Morphology

[Downloaded from shefayekhatam.ir on 2026-11-26]
[DOI: 10.29252/shefa.8.3.29]

سایر ترکیبات موجود در این روغن‌ها و مصرف رو به گسترش آن‌ها مطالعه دربارهٔ اثرات احتمالی آن‌ها ضروری به نظر می‌رسد. بنابراین هدف از مطالعهٔ حاضر بررسی اثر استروژن و روغن کنجد بر تغییرات هیستومورفولوژی هیپوکامپ در موش‌های سوری نر می‌باشد تا اثرات احتمالی کنجد و استروژن بر ناحیهٔ هیپوکامپ موش‌های نر نیز مورد ارزیابی قرار گیرد.

مواد و روش‌ها

در این تحقیق از ۲۰ سر موش کوچک آزمایشگاهی سوری نر نژاد NMRI با سن ۳۵-۴۵ هفته و وزن ۵±۳۰ گرم استفاده شد. حیوانات در شرایط ۱۲ ساعت روشنایی و ۱۲ ساعت تاریکی و دما و رطوبت محیطی کنترل شده نگهداری شدند. غذا و آب به اندازهٔ کافی در اختیار آن‌ها قرار داده شد. اصول اخلاقی کار بر روی حیوانات بر اساس دستور کار کمیتهٔ اخلاق دانشگاه علوم پزشکی شهید صدوقی یزد رعایت گردید(IR.SSU.RSI.REC.1394.5).

سپس موش‌ها به صورت تصادفی به ۴ گروه ۵ تایی به صورت زیر تقسیم شدند:

گروه کنترل: بدون دریافت هیچ‌گونه تیماری نگهداری شدند و تنها نرمال سالین دریافت کردند.

گروه تجربی ۱: روزانه ۱۰ میکرولیتر بر کیلوگرم روغن کنجد را به صورت درون صفاقی دریافت کردند. عصاره‌گیری با استفاده از حلال متانول (۳۰ گرم پودر کنجالهٔ کنجد با ۲۷۰ میلی‌لیتر متانول) و در مدت زمان ۲۴ ساعت در دمای اتاق انجام گرفت. پس از اطمینان از خلوص روغن به دست آمده، دوز انتخاب شده جهت این تحقیق بر اساس گرم موش محاسبه گردید.

گروه تجربی ۲: روزانه دوز ۱ میکرولیتر بر کیلوگرم استرادیول (آمپول استرادیول، ابوریحان، کد ملی کالا: ۰۰۰۴- ۰۱۶۴۶ ۲۱۱۵۵۱۱) را به صورت درون صفاقی دریافت کردند.

گروه تجربی ۳: روزانه دوز ۱۰ میکرولیتر بر کیلوگرم استرادیول (آمپول استرادیول، ابوریحان، کد ملی کالا: ۰۰۰۴- ۰۱۶۴۶ ۲۱۱۵۵۱۱) را به صورت درون صفاقی دریافت کردند. دوز آمپول استرادیول ۱میکروگرم بر ۱۰ میلی‌لیتر می‌باشد که پس از رقیق‌سازی در دوز ۱ و ۱۰ میکرولیتر مورد استفاده قرار گرفت (۱۸).

پس از طی یک ماه تمام موش‌ها توسط تزریق داخل صفاقی مخلوط ۱۰۰ میلی‌گرم کتامین و ۱۰ میلی‌گرم زایلازین به ازای هر کیلوگرم وزن بدن به صورت عمیق بیهوش شدند. با تزریق داخل قلبی محلول فسفات بافر (PBS)[4] و به دنبال آن محلول پارافرمالدئید چهار درصد سرد، پرفیوژن صورت گرفت و مغزها از جمجمه خارج شدند. مراحل ثبوت و پردازش بافتی انجام شد و بافت‌ها با پارافین مذاب ۶۰ درجهٔ سانتیگراد قالب‌گیری شدند. سپس، با استفاده از میکروتوم روتاری برش‌های ۵ میکرومتری کرونال از ساختار هیپوکامپ با توجه به اطلس مغز موش Paxinos و Franklin در محدودهٔ مناطق DG، CA1 و CA3 تهیه شد. مختصات اطلس برای ناحیهٔ هیپوکامپ عبارت است از: قدامی -خلفی، ۳ تا ۳/۵ میلی‌متر از بزگما، میانی جانبی، ۱/۸ ±۲ میلی‌متر از خط وسط و شکمی پشتی ۲/۸- تا ۳- میلی‌متر از سطح جمجمه. محدودهٔ CA1 توسط نشانهٔ ریخت‌شناسی واضح نورون‌های هرمی آشکار و متراکم، محدودهٔ CA3 توسط نورون‌های هرمی بزرگ‌تر و با تراکم کمتر در مقایسه با CA1 و DG به‌عنوان لایهٔ متراکم از سلول‌های گرانول کوچک درون لایهٔ مولکولی مشخص گردید. تغییرات بافتی در ده لام و در پنج میدان دید به ازای هر سر حیوان به صورت تصادفی ارزیابی شدند. برش‌های میکروسکوپی توسط رنگ‌آمیزی با کرزیل ویوله رنگ شدند به‌منظور بررسی ضخامت نواحی DG، CA1 و CA3، شمارش سلول‌های گرانولار در ناحیهٔ DG، سلول‌های هرمی در ناحیهٔ CA1 و CA3، تعداد سلول‌های شبه نکروز در نواحی CA1 و CA3 و اندازه‌گیری ضخامت کروئید، ضخامت عروق، قطر بطن‌های جانبی و بطن سوم از امکانات مورفومتری نصب بر سیستم تصویربرداری دوربین دیجیتال (Nikon, DXM120, USA) و نرم‌افزار Micrometrics SE Premium 4 استفاده شد. جهت اندازه‌گیری ضخامت لایهٔ کوروئید، شروع لایهٔ عروقی از سقف بطن سوم تا انتهای بلندترین پرز به‌عنوان ضخامت طولی و فاصلهٔ بلندترین پرزها در قطر عرضی در نظر گرفت (تصویر ۱). سپس مقایسهٔ گروه‌ها توسط تست آنالیز one- way ANOVA انجام شد. سطح معنی‌داری $P\leq$۰/۰۵ برای تمامی مقایسه‌ها در نظر گرفته شده و داده‌ها

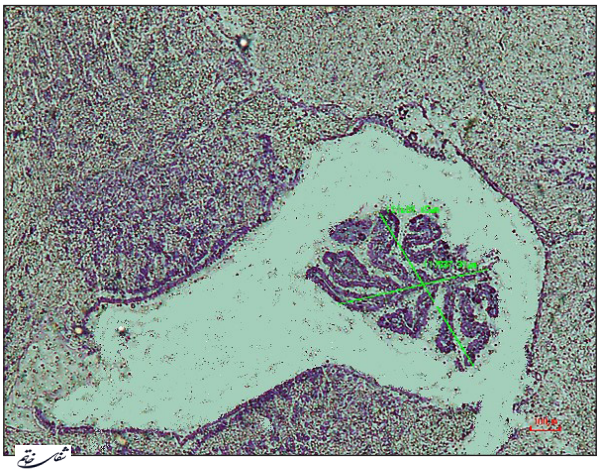

تصویر ۱- اندازه‌گیری ضخامت لایهٔ کوروئید (شروع لایهٔ عروقی از سقف بطن سوم تا انتهای بلندترین پرز به‌عنوان ضخامت طولی و فاصلهٔ بلندترین پرزها در قطر عرضی(با کمک تصویربرداری دوربین دیجیتال (Nikon, DXM120, USA) و نرم‌افزار Micrometrics SE Premium.

[4] Phosphate buffered saline

[Downloaded from shefayekhatam.ir on 2026-11-26]

[DOI: 10.29252/shefa.8.3.29]

به صورت میانگین ± خطای معیار بیان شدند.

یافته‌ها

با توجه به نمودار ۱ ضخامت ناحیهٔ DG در ناحیهٔ هیپوکامپ گروه‌های روغن کنجد و استرادیول با دوز ۱ ماکرولیتر بر کیلوگرم نسبت به گروه کنترل افزایش معنی‌داری نشان داد ($P<0/0001$). در حالی که در گروه استرادیول با دوز ۱۰ ماکرولیتر بر کیلوگرم نسبت به گروه کنترل کاهش معنی‌داری دیده شد ($P<0/0001$).

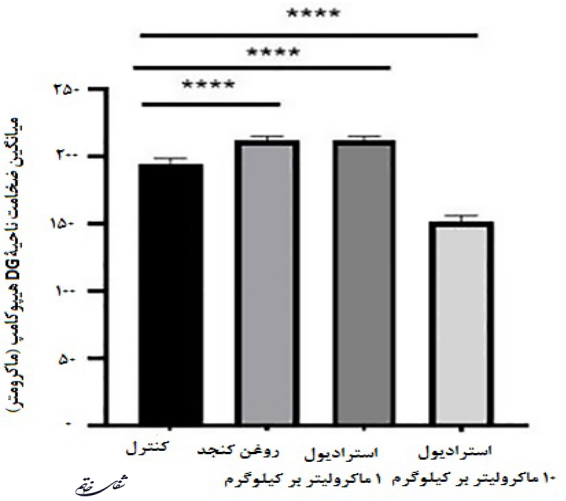

نمودار ۱- نتایج مربوط به ضخامت ناحیهٔ DG هیپوکامپ در گروه‌های مورد مطالعه. افزایش معنی‌دار در گروه‌های روغن کنجد و ۱ ماکرولیتر بر کیلوگرم استرادیول نسبت به گروه کنترل و کاهش معنی‌دار در گروه ۱۰ ماکرولیتر بر کیلوگرم استرادیول نسبت به کنترل دیده شد. **** نشان‌دهندهٔ اختلاف معنی‌دار ($P<0/0001$) می‌باشد.

نتایج حاصل از بررسی ضخامت ناحیهٔ CA1 هیپوکامپ، گروه استرادیول با دوز ۱۰ ماکرولیتر بر کیلوگرم نسبت به گروه روغن کنجد، گروه استرادیول با دوز ۱ ماکرولیتر بر کیلوگرم و همچنین گروه کنترل کاهش معنی‌داری را نشان داد ($P<0/0001$)-(نمودار ۲).

نتایج حاصل از اندازه‌گیری ضخامت ناحیهٔ CA3 هیپوکامپ نشان داد که گروه‌های روغن کنجد ($P=0/043$) و استرادیول با دوز ۱ ماکرولیتر بر کیلوگرم ($P=0/007$) دارای افزایش معنی‌دار و گروه استرادیول با دوز ۱۰ ماکرولیتر بر کیلوگرم ($P<0/0001$) دارای کاهش معنی‌دار نسبت به گروه کنترل می‌باشند. همچنین در گروه روغن کنجد و استرادیول با دوز ۱ ماکرولیتر بر کیلوگرم نسبت به گروه استرادیول با دوز ۱۰ ماکرولیتر بر کیلوگرم افزایش معنی‌داری وجود دارد ($P<0/0001$)-(نمودار ۳).

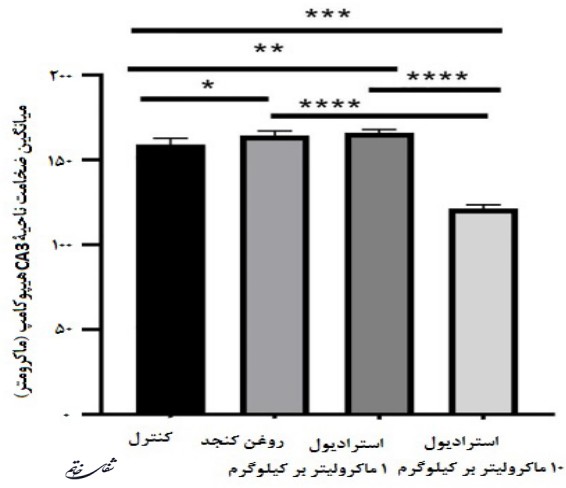

نمودار ۳- نتایج مربوط به ضخامت ناحیهٔ CA3 هیپوکامپ در گروه‌های مورد مطالعه. افزایش معنی‌دار در گروه‌های روغن کنجد و ۱ ماکرولیتر بر کیلوگرم استرادیول و کاهش معنی‌دار در گروه ۱۰ ماکرولیتر بر کیلوگرم استرادیول نسبت به گروه کنترل دیده شد. همچنین در گروه‌های روغن کنجد و ۱ ماکرولیتر بر کیلوگرم استرادیول نسبت به گروه تجربی ۱۰ ماکرولیتر بر کیلوگرم استرادیول افزایش معنی‌داری وجود دارد. *$P<0/05$، **$P<0/01$، ***$P<0/001$ و ****$P<0/0001$.

با توجه به نمودار ۴ تعداد سلول‌های گرانولار ناحیهٔ DG هیپوکامپ در گروه روغن کنجد نسبت به گروه کنترل دارای افزایش معنی‌دار می‌باشد ($P=0/0239$). همچنین افزایش معنی‌داری در نتایج حاصل از گروه‌های کنترل، روغن کنجد و استرادیول با دوز ۱ ماکرولیتر بر کیلوگرم نسبت به گروه استرادیول با دوز

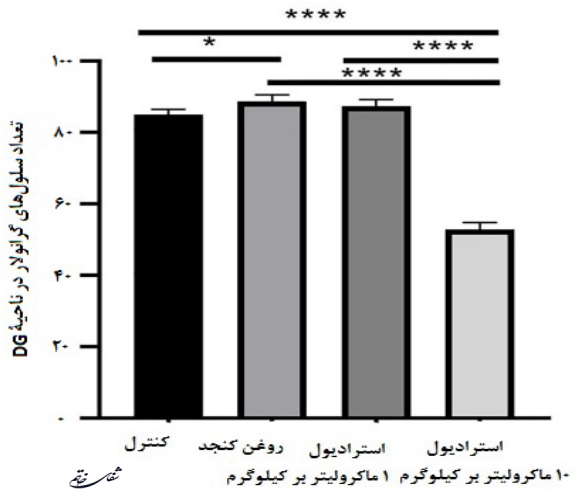

نمودار ۴- تعداد سلول‌های گرانولار ناحیهٔ DG هیپوکامپ در گروه‌های مورد مطالعه. افزایش معنی‌داری در گروه روغن کنجد نسبت به گروه کنترل دیده شد (*$P<0/05$). درگروه‌های کنترل، روغن کنجد و ۱ ماکرولیتر بر کیلوگرم استرادیول نسبت به گروه تجربی ۱۰ ماکرولیتر بر کیلوگرم استرادیول افزایش معنی‌داری وجود دارد (****$P<0/0001$).

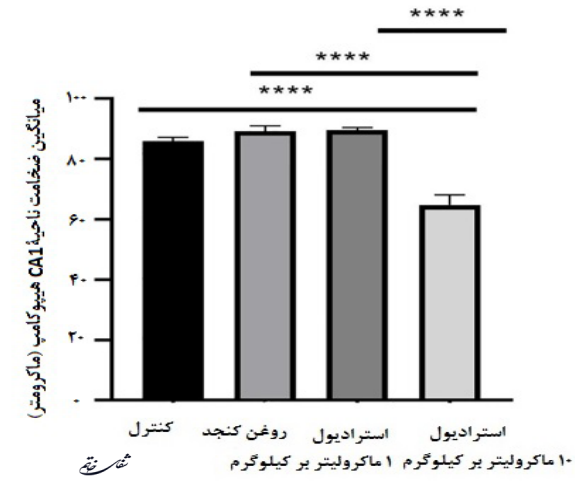

نمودار ۲- نتایج مربوط به ضخامت ناحیهٔ CA1 هیپوکامپ در گروه‌های مورد مطالعه. گروه ۱۰ ماکرولیتر بر کیلوگرم استرادیول نسبت به گروه‌های کنترل، روغن کنجد و ۱ ماکرولیتر بر کیلوگرم استرادیول کاهش معنی‌دار نشان داد. **** نشان‌دهندهٔ اختلاف معنی‌دار ($P<0/0001$) می‌باشد.

[Downloaded from shefayekhatam.ir on 2026-11-26]

[DOI: 10.29252/shefa.8.3.29]

۱۰ ماکرولیتر بر کیلوگرم مشاهده شد ($P<۰/۰۰۰۱$).

نتایج حاصل از بررسی سلول‌های هرمی ناحیهٔ CA1 هیپوکامپ نشان داد که گروه‌های روغن کنجد ($P=۰/۰۳۸۷$) و استرادیول با دوز ۱ ماکرولیتر بر کیلوگرم ($P=۰/۰۲۱۷$)، نسبت به گروه کنترل دارای افزایش معنی‌داری می‌باشند. همچنین افزایش معنی‌داری در بین نتایج حاصل از گروه‌های کنترل، روغن کنجد و استرادیول با دوز ۱ ماکرولیتر بر کیلوگرم نسبت به استرادیول با دوز ۱۰ ماکرولیتر بر کیلوگرم مشاهده گردید ($P<۰/۰۰۰۱$)-(نمودار ۵).

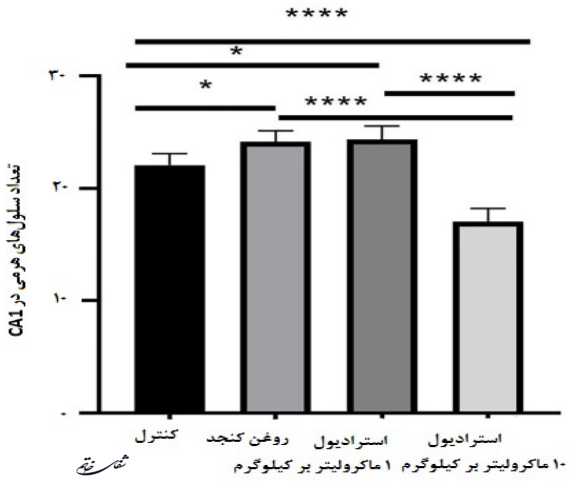

نمودار ۵- تعداد سلول‌های هرمی ناحیهٔ CA1 هیپوکامپ در گروه‌های مورد مطالعه. افزایش معنی‌داری در گروه ۱ ماکرولیتر بر کیلوگرم استرادیول و روغن کنجد نسبت به گروه کنترل دیده شد ($P<۰/۰۵$=*). درگروه‌های کنترل، روغن کنجد و ۱ ماکرولیتر بر کیلوگرم استرادیول نسبت به گروه ۱۰ ماکرولیتر بر کیلوگرم استرادیول افزایش معنی‌داری وجود دارد ($P<۰/۰۰۰۱$=****).

نتایج حاصل از بررسی سلول‌های هرمی ناحیهٔ CA3 هیپوکامپ نشان داد که افزایش معنی‌داری در بین نتایج حاصل از گروه‌های کنترل، روغن کنجد و استرادیول با دوز ۱ ماکرولیتر بر کیلوگرم نسبت به استرادیول با

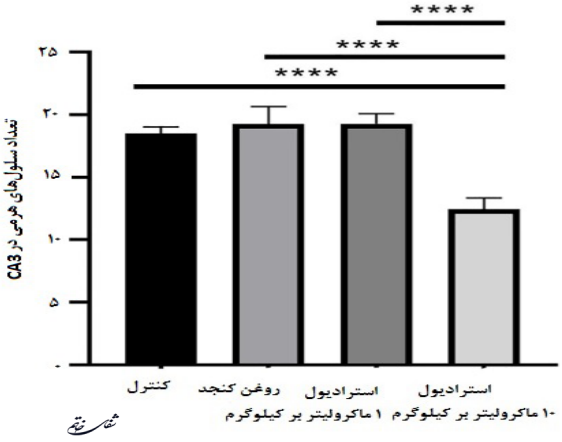

نمودار ۶- تعداد سلول‌های هرمی ناحیهٔ CA3 هیپوکامپ در گروه‌های مورد مطالعه. افزایش معنی‌داری در گروه‌های روغن کنجد، ۱ ماکرولیتر بر کیلوگرم استرادیول و کنترل نسبت به گروه ۱۰ ماکرولیتر بر کیلوگرم استرادیول وجود دارد ($P<۰/۰۰۰۱$=****).

دوز ۱۰ ماکرولیتر بر کیلوگرم وجود دارد ($P<۰/۰۰۰۱$)-(نمودار ۶).

با توجه به نمودارهای ۷ و ۸ تعداد سلول‌های شبه نکروز نواحی CA1 و CA3 هیپوکامپ در گروه استرادیول با دوز ۱۰ ماکرولیتر بر کیلوگرم نسبت به گروه کنترل، افزایش معنی‌داری نشان داد؛ همچنین تعداد سلول‌های نکروز ناحیهٔ CA3 در گروه روغن کنجد و استرادیول با دوز ۱ ماکرولیتر بر کیلوگرم نسبت به گروه استرادیول با دوز ۱۰ ماکرولیتر بر کیلوگرم دارای کاهش معنی‌داری بود ($P<۰/۰۰۱$).

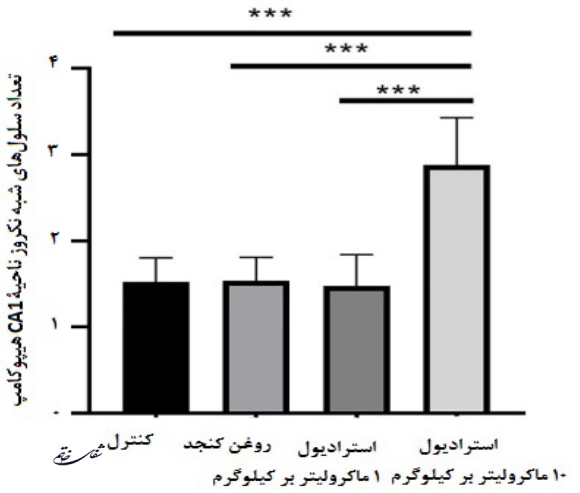

نمودار ۷- تعداد سلول‌های شبه نکروز ناحیهٔ CA1 هیپوکامپ در گروه‌های مورد مطالعه. کاهش معنی‌داری در گروه روغن کنجد، ۱ ماکرولیتر بر کیلوگرم استرادیول و کنترل نسبت به گروه ۱۰ ماکرولیتر بر کیلوگرم استرادیول وجود دارد ($P<۰/۰۰۱$=***).

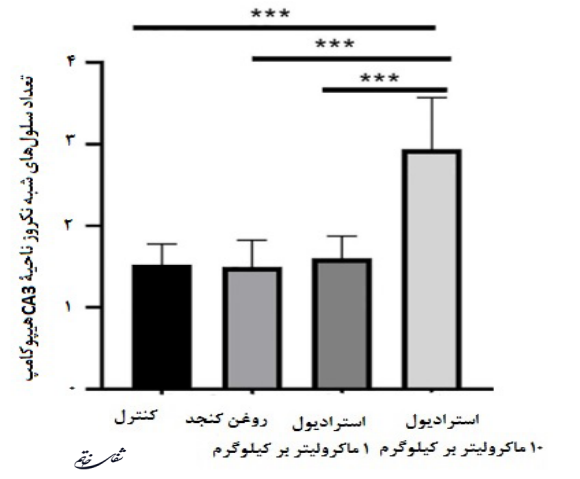

نمودار ۸- تعداد سلول‌های شبه نکروز ناحیهٔ CA3 هیپوکامپ در گروه‌های مورد مطالعه. کاهش معنی‌داری در گروه‌های روغن کنجد، ۱ ماکرولیتر بر کیلوگرم استرادیول و کنترل نسبت به گروه ۱۰ ماکرولیتر بر کیلوگرم استرادیول وجود دارد ($P<۰/۰۰۱$=***).

با توجه به نمودار ۹ ضخامت کروئید در ناحیهٔ هیپوکامپ موش‌های مورد آزمایش در گروه‌های استرادیول با دوز ۱۰ ماکرولیتر بر کیلوگرم نسبت به گروه‌های کنترل ($P=۰/۰۲۱۸$) روغن کنجد ($P=۰/۰۳۷۹$)

[Downloaded from shefayekhatam.ir on 2026-11-26]
[DOI: 10.29252/shefa.8.3.29]

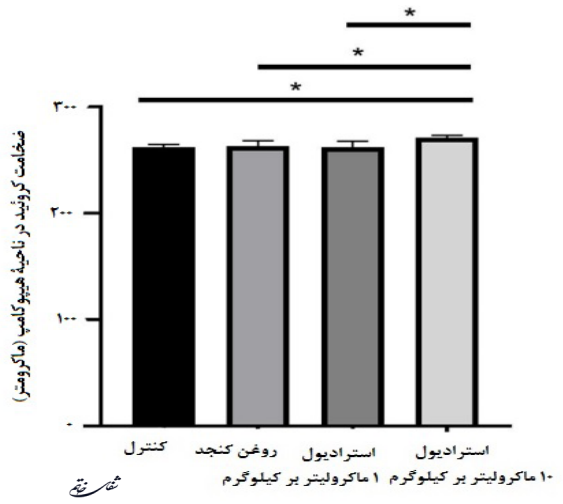

نمودار ۹- میانگین ضخامت کروئید در ناحیهٔ هیپوکامپ در گروه‌های مورد مطالعه. کاهش معنی‌داری در گروه‌های روغن کنجد، ۱ ماکرولیتر بر کیلوگرم استرادیول و کنترل نسبت به گروه ۱۰ ماکرولیتر بر کیلوگرم استرادیول وجود دارد (*=$P<0/05$).

و استرادیول با دوز ۱ ماکرولیتر بر کیلوگرم ($P=0/0169$) افزایش معنی‌داری را نشان داد.

با توجه به نمودار ۱۰ ضخامت عروق در ناحیهٔ هیپوکامپ موش‌های مورد آزمایش در گروه استرادیول با دوز ۱۰ ماکرولیتر بر کیلوگرم، نسبت به گروه‌های کنترل، روغن کنجد و استرادیول با دوز ۱ ماکرولیتر بر کیلوگرم افزایش معنی‌داری را نشان داد ($P<0/0001$).

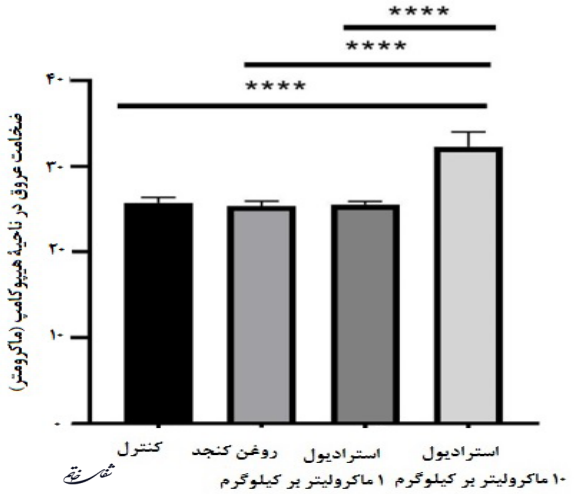

نمودار ۱۰- میانگین ضخامت عروق در ناحیهٔ هیپوکامپ در گروه‌های مورد مطالعه. کاهش معنی‌داری در گروه‌های روغن کنجد، ۱ ماکرولیتر بر کیلوگرم استرادیول و کنترل نسبت به گروه ۱۰ ماکرولیتر بر کیلوگرم استرادیول وجود دارد (****=$P<0/0001$).

با توجه به نمودارهای ۱۱ و ۱۲ قطر بطن سوم و قطر بطن‌های جانبی مغزی موش‌های مورد آزمایش در گروه استرادیول دوز ۱۰ ماکرولیتر بر کیلوگرم، نسبت به گروه‌های کنترل، روغن کنجد و استرادیول با دوز ۱ ماکرولیتر بر کیلوگرم افزایش معنی‌داری را نشان داد.

بحث و نتیجه‌گیری

نتایج پژوهش حاضر نشان داد گروه دریافت‌کنندهٔ

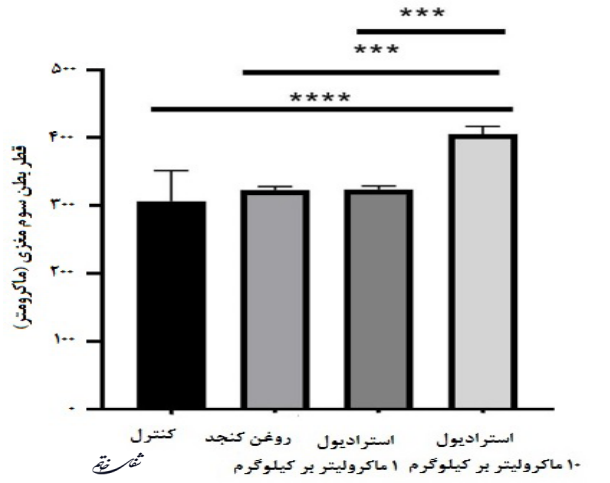

نمودار ۱۱- میانگین قطر بطن سوم مغزی در ناحیهٔ هیپوکامپ در گروه‌های مورد مطالعه. کاهش معنی‌داری در گروه‌های روغن کنجد، ۱ ماکرولیتر بر کیلوگرم استرادیول و کنترل نسبت به گروه ۱۰ ماکرولیتر بر کیلوگرم استرادیول وجود دارد (***=$P<0/001$، ****=$P<0/0001$).

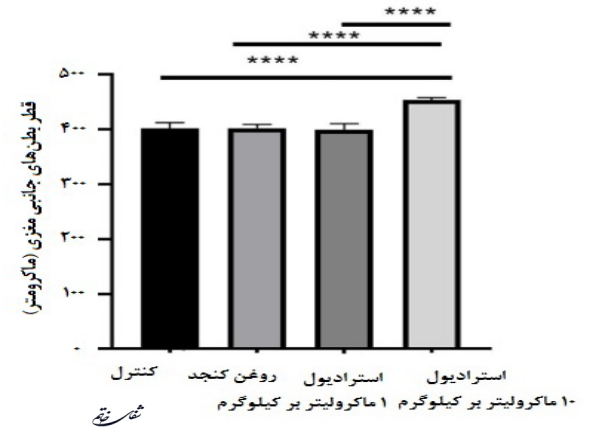

نمودار ۱۲- میانگین قطر بطن‌های جانبی مغزی در ناحیهٔ هیپوکامپ در گروه‌های مورد مطالعه. کاهش معنی‌داری در گروه‌های روغن کنجد، ۱ ماکرولیتر بر کیلوگرم استرادیول و کنترل نسبت به گروه ۱۰ ماکرولیتر بر کیلوگرم استرادیول وجود دارد (****=$P<0/0001$).

کنجد به تنهایی، باعث افزایش ضخامت ناحیهٔ DG، CA1 و CA3 و تعداد سلول‌های گرانولار نسبت به گروه کنترل می‌گردد. همچنین در گروه دریافت‌کنندهٔ کنجد و دوز ۱ میکروگرم بر کیلوگرم استرادیول، نیز افزایش در ضخامت ناحیهٔ DG، CA1 و CA3 و تعداد سلول‌های هرمی نسبت به گروه کنترل مشاهده شد. اما در گروه دریافت‌کنندهٔ استرادیول با دوز ۱۰ میکروگرم بر کیلوگرم، کاهش در ضخامت ناحیهٔ DG، CA1 و CA3 و تعداد سلول‌های گرانولار و هرمی و افزایش در میزان نکروز در نواحی CA1 و CA3 نسبت به گروه کنترل مشاهده شد. این نتایج نشان داد استرادیول تنها در دوز کم همچنین روغن کنجد به‌عنوان یک آنتی‌اکسیدان می‌تواند در بهبود ضخامت در نواحی DG، CA1 و CA3 و همچنین افزایش تعداد سلول‌های گرانولار ناحیهٔ DG و سلول‌های هرمی ناحیهٔ CA1 و کاهش میزان سلول‌های نکروز در این نواحی

[Downloaded from shefayekhatam.ir on 2026-11-26]
[DOI: 10.29252/shefa.8.3.29]

در موش‌های سوری نر مؤثر باشد. در مطالعات گذشته بیان شده که مغز به‌عنوان بافت هدف مناسب برای آندروژن‌ها بوده و دارای گیرنده‌های زیادی برای آن‌ها می‌باشد (۲۰، ۱۹). فعالیت گیرنده‌های آندروژنی بر روی نورون‌ها و سلول‌های گلیالی در مناطق حساس به آندروژن در درون مغز صورت می‌گیرد که از این مناطق حساس به آندروژن هیپوکامپ و آمیگدال می‌باشند (۲۱). چنانچه در بررسی‌ها مشخص شده نقص یا کاهش در ترشح هورمون‌های آندروژنی یا استرادیول سبب افزایش بیماری‌های تحلیل‌برندهٔ عصبی[5] و صدمات مغزی و همچنین اختلال در حافظه می‌گردد (۲۲). همچنین بیان شده که استروژن نقش بسزایی را در تکوین سیستم عصبی و همچنین حمایت از عملکرد مغز در بزرگسالان بر عهده دارد (۲۳).

محققین نشان داده‌اند که هورمون‌های استروئیدی باعث فعالسازی مسیر ERK می‌شوند. فسفریلاسیون MAPK، پروتئین متصل‌شونده به Camp (CREB) را فعال می‌کند و این امر با افزایش مقاومت در برابر آسیب عصبی همراه است. علاوه بر آن CREB موجب بیان BCL-2 می‌شود به این ترتیب از یافته‌های حاصل نتیجه می‌شود که هورمون‌های استروئیدی هر دو موجب افزایش بیان BCL-2 در هیپوکامپ می‌گردند. استروژن به طور همزمان مسیر MAPK /ERK و همچنین مسیر بقاء یعنی مسیر Akt را فعال می‌کنند (۲۴). فعالسازی مسیر Akt توسط استروژن در محیط کشت قطعه‌ای از قشر مخ با افزایش بقای سلول‌های عصبی همراه است. کشت اولیهٔ نورون‌های ناحیهٔ هیپوکامپ نشان داد که استروژن به صورت مستقیم مسیر Akt را در سلول عصبی فعال می‌کند و در نتیجه باعث بقاء سلولی می‌گردد (۲۵). یافته‌های اخیر نشان می‌دهد، قرار گرفتن در معرض استروئیدها، تنفس میتوکندریایی را به طور قابل توجهی افزایش می‌دهد. استروئیدها منجر به کاهش رادیکال‌های آزاد می‌شوند. استروئیدها علاوه بر آن احیای پراکسیداسیون لیپیدی در میتوکندری را افزایش می‌دهند. در مطالعاتی نیز کاهش جهش‌زایی آنیون سوپر اکسید تأیید شده است. علاوه بر این استروئیدها به طور مستقیم عملکرد میتوکندری را تنظیم می‌کنند (۲۶). عملکرد استروژن در تعیین مدل ایسکمی که در آن آسیب عصبی در هیپوکامپ رخ می‌دهد دیده شده است. محققین مشاهده کردند که درمان با استرادیول میزان آپوپتوز را کاهش می‌دهد در نتیجه استروژن نقش حمایتی و سرکوبگر مسیر آپوپتوز و مرگ سلولی را بر عهده دارد و از این طریق سبب افزایش ضخامت و بهبود بافت هیپوکامپ می‌گردد (۲۷). Spencer و همکاران در سال ۲۰۰۸ نیز بیان نمودند که استروژن ممکن است در ناحیهٔ ساب گرانولار (SGZ)[6] و همچنین DG مغز پستانداران، فرایندهای تکثیر و بقاء نورون‌های جدید را تحت تأثیر قرار دهد (۲۸). در سال ۲۰۱۵ بیان نمودند استروژن موجب افزایش سلول‌های در حال تقسیم لایهٔ SGZ هیپوکامپ می‌گردد (۲۹). همچنین بیان شده در جوندگان، اثر استرادیول بر بیان نورون‌زایی (تکثیر سلولی و بقاء سلول‌های جدید) در شکنج دندانه‌ای، به نژاد، روز یا رژیم درمانی و سن حیوان مورد مطالعه بستگی دارد و به طور کلی استرادیول سبب افزایش نورون‌زایی و افزایش تقسیم سلولی در هیپوکامپ می‌گردد (۳۰). در مطالعات دیگر بیان کردند کاهش نورون‌های هیپوکامپ همراه با سطح پایین استروژن اتفاق می‌افتد (۳۱) نتایج پژوهش ما نشان داد با وجود اثرات مفید استروژن بر مغز و ناحیهٔ هیپوکامپ تنها دوز کم آن می‌تواند نقش مؤثرتری داشته باشد و در دوزهای بالا استرادیول شاید یک ناهماهنگی در شرایط هومئوستازی در این نواحی به وجود آید و باعث بروز اثرات معکوس نسبت به دوز کم استروژن می‌شود.

از طرفی نتایج پژوهش حاضر نشان داد نکروز سلولی در گروه‌های دریافت‌کنندهٔ کنجد و استرادیول با دوز کم کاهش چشمگیری را نشان می‌دهند که نشان‌دهندهٔ اثر مثبت کنجد و استرادیول بر بافت عصبی آن ناحیه می‌باشد. در مطالعات نیز بیان شده که کاهش استرادیول مرگ برنامه‌ریزی شدهٔ سلولی را در نواحی مختلف مغز و هیپوکامپ القاء می‌کند (۳۳، ۳۲، ۳۰) بنابراین در افراد مسن تجویز اگزوژن استروژن در دوز کم ممکن است اثرات مفیدی را در نواحی مختلف مغز از جمله هیپوکامپ داشته باشد. در بررسی تغییرات نورون‌زایی هیپوکامپ در موش‌های ماده طی فازهای مختلف استروس نیز دریافتند که میزان استروژن در گردش، ارتباط مثبت با تکثیر سلولی و قطر عروق دارد و ارتباط منفی با مرگ سلولی دارد (۳۴).

نتایج مربوط به تغییرات ضخامت عروق، ضخامت بطن‌های جانبی و بطن سوم و همچنین ضخامت کروئید در مطالعهٔ حاضر نسبت به گروه کنترل تنها در دوز ۱۰ استرادیول نسبت به کنترل معنی‌دار شد که نمی‌توان این تغییرات را نادیده گرفت؛ همچنین بیان شده که استروئیدها باعث افزایش تکثیر سلول‌های اندوتلیال و به دنبال آن رگ‌زایی می‌شوند و به این ترتیب در بازسازی ناحیهٔ آسیب‌دیده نقش ایفاء می‌کنند (۳۵). چنانچه در مطالعات بیان شده که استرادیول موجب گشاد شدن سریع عروق خونی از طریق فعالسازی ساخت نیتریک اکساید (NO) و افزایش جریان خون می‌گردد (۳۶) که نتایج پژوهش حاضر نیز تاییدکنندهٔ این مسئله می‌باشند.

[5] Neurodegenerative
[6] Sub granular zone

[Downloaded from shefayekhatam.ir on 2026-11-26]
[DOI: 10.29252/shefa.8.3.29]

البته این اثرات وابسته به دوز هستند و می‌توانند در دوزهای بالا اثرات معکوسی به دنبال داشته باشد. از طرفی بیان شده استروژن در نورون‌زایی، فعالیت ضد آپوپتوزی، تولیدمثل، ازدیاد و حفظ سلول‌های جدید در شکنج دندانه‌ای هیپوکامپ نقش دارد (۳۷، ۳۰). همانطور که ذکر شد روغن کنجد یکی از روغن‌های گیاهی است که به دلیل مواد مؤثر موجود در خود مانند اسید اولئیک و همچنین لسیتین و فیتواستروژن برای سلامت اعصاب لازم می‌باشد. نتایج پژوهش حاضر نشان داد که در گروه دریافت‌کنندهٔ کنجد افزایش در ضخامت نواحی مختلف هیپوکامپ و همچنین افزایش سلول‌های گرانولار مشاهده شد که نشان‌دهندهٔ اثرات مثبت روغن کنجد بر تغییرات بافتی هیپوکامپ می‌باشد. در بررسی‌ها بیان شده که یکی از اسیدهای چرب غیر اشباع که به وفور در روغن کنجد یافت می‌شود اسید لینولئیک است که تجویز این اسید چرب باعث کاهش میزان کلسترول و افزایش یادگیری و افزایش خارهای دندریتی و سیناپس‌های نورونی و نورون‌زایی می‌گردد (۱۹). از طرفی کنجد حاوی ۱٪ لسیتین می‌باشد که این ماده خود باعث کاهش کلسترول می‌گردد (۱۱) از طرفی لسیتین به‌عنوان پیش‌ساز استیل کولین می‌باشد که در هیپوکامپ سبب افزایش یادگیری و بهبود بیماری‌های مرتبط با نقص هیپوکامپ می‌گردد (۳۶) بنابراین این احتمال وجود دارد که در پژوهش حاضر، کنجد به واسطهٔ اسیدهای چرب غیر اشباع و همچنین لسیتین موجود در خود سبب بهبود ضخامت در نواحی DG، CA1 و CA3 و افزایش تعداد سلول‌های گرانولار نسبت به گروه کنترل شده است.

استرادیول به واسطهٔ خواص نورون‌زایی، فعالیت ضد آپوپتوزی، ازدیاد و حفظ سلول‌های جدید شکنج دندانه‌ای هیپوکامپ و روغن کنجد به واسطهٔ داشتن اسیدهای چرب غیر اشباع و احتمالاً لسیتین و فیتواستروژن‌های گیاهی، سبب بهبود ضخامت در نواحی DG، CA1 و CA3 و همچنین افزایش تعداد سلول‌های گرانولار ناحیهٔ DG و سلول‌های هرمی ناحیهٔ CA1 در موش‌های سوری نر می‌گردد. همچنین استرادیول اثرات بهبودبخش خود را به صورت وابسته به دوز انجام می‌دهد و ممکن است برخی از این اثرات در دوزهای بالاتر با نتایج معکوس همراه باشد. بنابراین استفادهٔ کنجد و استرادیول در دوز کم با توجه به نتایج مفید آن در مردان توصیه می‌گردد.

منابع

1. Beyer C. Gonadal steroid hormones as therapeutic tools for brain trauma: The time is ripe for more courageous clinical trials to get into emergency medicine. J Steroid Biochem Mol Biol. 2015; 146: 1-2.

2.Gaignard P, Savouroux S, Liere P, Pianos A, Thérond P, Schumacher M, et al. Effect of sex differences on brain mitochondrial function and its suppression by ovariectomy and in aged mice. Endocrinology. 2015; 156(8): 2893-904.

3. Lammerding L, Slowik A, Johann S, Beyer C, Zendedel A. Poststroke inflammasome expression and regulation in the peri-infarct area by gonadal steroids after transient focal ischemia in the rat brain. Neuroendocrinology. 2016; 103(5): 460-75.

4. Diep CH, Daniel AR, Mauro LJ, Knutson TP, Lange CA. Progesterone action in breast, uterine, and ovarian cancers. J Mol Endocrinol. 2015; 54(2): R31-R53.

5. Gonçalves JT, Schafer ST, Gage FH. Adult neurogenesis in the hippocampus: from stem cells to behavior. Cell. 2016; 167(4): 897-914.

6. Rao MS, Hattiangady B, Abdel-Rahman A, Stanley DP, Shetty AK. Newly born cells in the ageing dentate gyrus display normal migration, survival and neuronal fate choice but endure retarded early maturation. Eur J Neurosci. 2005; 21(2): 464-76.

7. Zarate S, Jaita G, Zaldivar V, Radl D, Eijo G, Ferraris J, et al. Estrogens exert a rapid apoptotic action in anterior pituitary cells. Am J Physiol Endocrinol Metab. 2009; 296(4): E664-E671.

8. Pawluski JL, Brummelte S, Barha CK, Crozier TM, Galea LA. Effects of steroid hormones on neurogenesis in the hippocampus of the adult female rodent during the estrous cycle, pregnancy, lactation and aging. Front Neuroendocrinol. 2009; 30(3): 343-57.

9. Balu DT, Lucki I. Adult hippocampal neurogenesis: regulation, functional implications, and contribution to disease pathology. Neurosci Biobehav Rev. 2009; 33(3): 232-52.

10. Van Wyk B-E, Wink M. Medicinal plants of the world: CABI; 2017.

11. Lee C-L, Liao H-L, Lee W-C, Hsu C-K, Hsueh F-C, Pan J-Q, et al. Standards and labeling of milk fat and spread products in different countries. J Food Drug Anal. 2018; 26(2): 469-80.

12. Nakamura Y, Li-Beisson Y. Lipids in plant and algae development. Springer; 2016.

13. Sandler SI. Chemical, biochemical, and engineering thermodynamics. John Wiley & Sons; 2017.

14. Che C-T. Review of duke's handbook of medicinal plants of the bible. ACS Publications; 2018.

[Downloaded from shefayekhatam.ir on 2026-11-26]

[DOI: 10.29252/shefa.8.3.29]

15. Peterson AM, Kelly WN. Managing pharmacy practice: principles, strategies, and systems. CRC Press; 2016.

16. Ahmad S, Khan MB, Hoda MN, Bhatia K, Haque R, Fazili IS, et al. Neuroprotective effect of sesame seed oil in 6-hydroxydopamine induced neurotoxicity in mice model: cellular, biochemical and neurochemical evidence. Neurochem Res. 2012; 37(3): 516-26.

17. Bendich A, Brock P. Rationale for the introduction of long chain polyunsaturated fatty acids and for concomitant increase in the level of vitamin E in infant formulas. Int J Vitam Nutr Res. 1997; 67(4): 213-31.

18. Frye CA, Rhodes ME, Dudek B. Estradiol to aged female or male mice improves learning in inhibitory avoidance and water maze tasks. Brain Res. 2005; 1036(0): 101-8.

19. Pike CJ, Nguyen T-VV, Ramsden M, Yao M, Murphy MP, Rosario ER. Androgen cell signaling pathways involved in neuroprotective actions. Horm Behav. 2008; 53(5): 693-705.

20. Spritzer MD, Daviau ED, Coneeny MK, Engelman SM, Prince WT, Rodriguez-Wisdom KN. Effects of testosterone on spatial learning and memory in adult male rats. Horm Behav. 2011; 59(4): 484-96.

21. Moffat SD, Zonderman AB, Metter EJ, Blackman MR, Harman SM, Resnick SM. Longitudinal assessment of serum free testosterone concentration predicts memory performance and cognitive status in elderly men. J Clin Endocrinol Metab. 2002; 87(11): 5001-7.

22. Pike CJ. Sex and the development of Alzheimer's disease. J Neurosci Res. 2017; 95(1-2): 671-80.

23. Kordower JH, Chen E-Y, Morrison JH. Long-term gonadal hormone treatment and endogenous neurogenesis in the dentate gyrus of the adult female monkey. Exp Neurol. 2010; 224(1): 252-7.

24. Sun H, Deng Q, Pan Y, He B, Ying H, Chen J, et al. Association between estrogen receptor 1 (ESR1) genetic variations and cancer risk: a meta-analysis. J Buon. 2015; 20(1): 296-308.

25. Korach KS, Couse JF, Curtis SW, Washburn TF, Lindzey J, Kimbro KS, et al. Estrogen receptor gene disruption: molecular characterization and experimental and clinical phenotypes. Recent Prog Horm Res. 1996; 51: 159-86.

26. Laouafa S, Bairam A, Soliz J, Roussel D, Joseph V. Estradiol receptor agonists α and β protect against brain mitochondrial dysfunction in a model of sleep apnea. The Faseb Journal. 2017; 31(1): 6966.

27. Lau ES-W, Zhang Z, Qin M, Ge W. Knockout of zebrafish ovarian aromatase gene (cyp19a1a) by Talen and Crispr/Cas9 leads to all-male offspring due to failed ovarian differentiation. Sci Rep. 2016; 6: 37357. doi: 10.1038/srep37357.

28. Spencer JL, Waters EM, Romeo RD, Wood GE, Milner TA, McEwen BS. Uncovering the mechanisms of estrogen effects on hippocampal function. Frontiers Neuroendocrinology. 2008; 29(2): 219-37.

29. Kempermann G, Song H, Gage FH. Neurogenesis in the adult hippocampus. Cold Spring Harb Perspect Biol 2015; 7(9): a018812.

30. Brock O, Keller M, Veyrac A, Douhard Q, Bakker J. Short term treatment with estradiol decreases the rate of newly generated cells in the subventricular zone and main olfactory bulb of adult female mice. Neuroscience. 2010; 166(2): 368-76.

31. Daubner SC, Le T, Wang S. Tyrosine hydroxylase and regulation of dopamine synthesis. Arch Biochem Biophys. 2011; 508(1): 1-12.

32. Galea LA. Gonadal hormone modulation of neurogenesis in the dentate gyrus of adult male and female rodents. Brain Res Rev. 2008; 57(2): 332-41.

33. Fester L, Ribeiro-Gouveia V, Prange-Kiel J, Von Schassen C, Böttner M, Jarry H, et al. Proliferation and apoptosis of hippocampal granule cells require local oestrogen synthesis. J Neurochem. 2006; 97(4): 1136-44.

34. Ormerod B, Galea L. Reproductive status influences cell proliferation and cell survival in the dentate gyrus of adult female meadow voles: a possible regulatory role for estradiol. Neuroscience. 2001; 102(2): 369-79.

35. Liu F, Liao F, Li W, Han Y, Liao D. Progesterone alters Nogo-A, GFAP and GAP-43 expression in a rat model of traumatic brain injury. Mol Med Rep. 2014; 9(4): 1225-31.

36. Bowers JM, Waddell J, McCarthy MM. A developmental sex difference in hippocampal neurogenesis is mediated by endogenous oestradiol. Biol Sex Differ. 2010; 1(1): 8. doi: 10.1186/2042-6410-1-8.

37. Wnuk A, Korol DL, Erickson KI. Estrogens, hormone therapy, and hippocampal volume in postmenopausal women. Maturitas. 2012; 73(3): 186-90.

[Downloaded from shefayekhatam.ir on 2026-11-26]

[DOI: 10.29252/shefa.8.3.29]