

## Neuroprotective Effect of Alpha-Pinene on Focal Cerebral Ischemia in Rats

Bahram Farhadi Moghadam<sup>1</sup>, Seyedeh Mahdieh Khoshnazar<sup>2\*</sup><sup>1</sup>Department of Animal Physiology, Ferdowsi University of Mashhad, Mashhad, Iran<sup>2</sup>Physiology Research Center, Institute of Neuropharmacology, Kerman University of Medical Sciences, Kerman, Iran

## Article Info:

Received: 15 May 2022

Revised: 23 July 2022

Accepted: 16 Aug 2022

## ABSTRACT

**Introduction:** Ischemic stroke is a severe neurological disorder that affected millions of people worldwide. Recent studies have shown that alpha-pinene has antioxidant effects during cerebral ischemia. The present study investigated the probable protective effects of alpha-pinene on brain infarction and neurological disability after a transient model of focal cerebral ischemia/reperfusion in rats. **Materials and Methods:** 30 adult male Wistar rats whose weight ranged from 250 to 350 g were divided into five groups including a control group, a sham group, and three treatment groups. For ischemic stroke induction, the middle cerebral artery was occluded for 60 min followed by 24 hours of reperfusion. Alpha-pinene was injected intraperitoneally at the beginning of reperfusion. The neurologic outcome, infarct volume, 2, 3, 5-Triphenyl tetrazolium chloride, and histological studies were done 24 hours after the end of artery occlusion. **Results:** The results showed that the application of alpha-pinene (50 and 100 mg/kg) led to a significant decrease in the infarct size as well as an improvement in neurobehavioral function. Moreover, alpha-pinene reduced the number of damaged neurons in the ischemic area. **Conclusion:** The findings of the current study indicated that olive oil effectively reduced ischemia, promoted reperfusion, and improved neurological outcomes. Olive oil is a potent neuroprotective factor that may prevent neurodegeneration of transient focal ischemia at the beginning of reperfusion at ischemic areas.

## Keywords:

1. Ischemic Stroke
2. Nervous System Diseases
3. Antioxidants
4. Brain Injuries

\*Corresponding Author: Seyedeh Mahdieh Khoshnazar

Email: [m.khoshnazar@kmu.ac.ir](mailto:m.khoshnazar@kmu.ac.ir)

## اثر محافظت نورونی آلفا-پینن بر ایسکمی مغزی کانونی در موش صحرایی نر

بهرام فرهادی مقدم<sup>۱</sup>، سیده مهدیه خوش نظر<sup>۲\*</sup>

<sup>۱</sup>گروه فیزیولوژی جانوری، دانشگاه فردوسی مشهد، مشهد، ایران  
<sup>۲</sup>مرکز تحقیقات فیزیولوژی، موسسه نوروفارماکولوژی، دانشگاه علوم پزشکی کرمان، کرمان، ایران

اطلاعات مقاله:

پذیرش: ۲۵ مرداد ۱۴۰۱

اصلاحیه: ۱ مرداد ۱۴۰۱

دریافت: ۲۵ اردیبهشت ۱۴۰۱

### چکیده

**مقدمه:** سکته مغزی ایسکمیک یک اختلال عصبی شدید است که میلیون‌ها نفر را در سراسر جهان تحت تاثیر قرار داده است. مطالعات اخیر نشان داده است که آلفا پینن دارای اثرات آنتی اکسیدانی در ایسکمی مغزی است. مطالعه حاضر اثرات محافظتی احتمالی آلفا پینن را بر ناحیه آسیب دیده مغزی و ناتوانی عصبی پس از یک مدل گذرا از ایسکمی کانونی خونرسانی مجدد مغزی در موش‌ها بررسی کرده است. **مواد و روش‌ها:** ۳۰ سر موش صحرایی بالغ نر نژاد ویستار در محدوده وزنی ۲۵۰-۳۵۰ گرم در ۵ گروه تقسیم‌بندی شدند: گروه کنترل، شم و ۳ گروه درمانی. برای القای سکته مغزی ایسکمیک، شریان مغزی میانی به مدت ۶۰ دقیقه و ۲۴ ساعت خونرسانی مجدد مسدود شد. آلفا-پینن در ابتدای خونرسانی مجدد به صورت داخل صفاقی تزریق شد. ۲۴ ساعت پس از پایان انسداد شریان، نتایج عصبی (Neurological Disorders, NDs)، حجم ناحیه آسیب دیده ۲، ۳، ۵-تری فنیل تترازولیوم کلراید (۱۰۰ میلی‌گرم بر کیلوگرم) منجر به کاهش معنی‌دار اندازه انفارکتوس و همچنین بهبود عملکرد عصبی-رفتاری شد. علاوه بر این، آلفا پینن تعداد نورون‌های آسیب دیده در ناحیه ایسکمیک را کاهش داد. **نتیجه‌گیری:** یافته‌های مطالعه حاضر نشان داد که آلفا پینن به طور موثر ایسکمی را کاهش می‌دهد، خونرسانی مجدد را تقویت می‌کند و پیامدهای عصبی را بهبود می‌بخشد. آلفا پینن یک عامل محافظت کننده عصبی قوی است که ممکن است از تخریب عصبی ایسکمیک کانونی گذرا در ابتدای خونرسانی مجدد در نواحی ایسکمیک جلوگیری کند.

### واژه‌های کلیدی:

- ۱- سکته مغزی ایسکمیک
- ۲- بیماری‌های سیستم عصبی
- ۳- آنتی اکسیدان
- ۴- ضایعات مغزی

\*نویسنده مسئول: سیده مهدیه خوش نظر

پست الکترونیک: [m.khoshanazar@kmu.ac.ir](mailto:m.khoshanazar@kmu.ac.ir)

## مقدمه

(۷-۹). Pinene طیف گسترده‌ای از فعالیت‌های بیولوژیکی، یعنی ضد التهاب، آنتی‌اکسیدان، ضد باکتری، ضد سرطان و فعالیت ضد درد را نشان می‌دهد (۱۰-۱۴). در سال‌های اخیر توجه محققین به بررسی اثر محافظتی ترکیبات آنتی‌اکسیدانی، به خصوص از منابع گیاهی بر آسیب مغزی ایجاد شده توسط ایسکمی معطوف شده است و اثر محافظتی تعدادی از گیاهان از قبیل اسطوخودوس، زعفران، زیتون حاوی آلفا-پینن نشان داده شده است (۱۶، ۱۵). علاوه بر این، آلفا-پینن دارای اثرات آنتی‌کولین استراز بوده و در درمان آسیب حافظه مؤثر بوده است (۱۷). عصاره *Ferulago angulata* آلفا-پینن به دلیل فعالیت‌های آنتی‌اکسیدانی موجود در بدن، احتمالاً قادر به حذف رادیکال‌های آزاد و مواد اکسیدان از مغز است و بنابراین می‌تواند باعث بهبود اختلالات رفتاری در مدل ایسکمی هیپوپرفیوژن مغز شود (۱۸). همچنین مطالعات نشان می‌دهد که روغن اسطوخودوس که حاوی آلفا-پینن می‌باشد ممکن است به‌عنوان یک عامل درمانی برای جلوگیری از آسیب‌های ایسکمی مغزی باشد (۱۹). با توجه به خواص ضد التهابی و آنتی‌اکسیدانی موجود در آلفا-پینن بر آن شدیم تا برای اولین بار، اثر آلفا-پینن را بر نقص‌های نورولوژیک در مدل سکتة مغزی فوکال بررسی کنیم.

### مواد و روش‌ها حیوانات و اصول اخلاقی

در این تحقیق ۳۰ موش صحرایی نر بالغ نژاد ویستار در محدوده وزنی ۲۵۰ تا ۳۵۰ گرم از دانشگاه شهید بهشتی خریداری شدند و در شرایط استاندارد دمای  $22 \pm 2^{\circ}\text{C}$  و چرخه ۱۲ ساعت روشنایی/ تاریکی در ساعت ۷ صبح برای آزمایش انتخاب شدند. حیوانات در تمام مدت آزمایش دسترسی آزاد به آب و غذا داشتند. اصول اخلاقی توسط محققین در تمام مراحل نگهداری و جراحی رعایت شده است.

گروه‌های مورد مطالعه از حیوانات مذکور به شرح زیر می‌باشد:

#### گروه‌های آزمایشی

حیوانات مورد مطالعه جهت اندازه‌گیری حجم آسیب بافتی و نقص‌های نورولوژیک به پنج گروه اصلی تقسیم شده است:

گروه شم: حیوانات تحت عمل جراحی قرار گرفتند و شریان مغزی میانی آن‌ها (MCA) نمایان شد ولی فیلامان گذاری و القای ایسکمی، در حیوانات این گروه انجام نشد؛ گروه کنترل ایسکمی: حیوانات در معرض انسداد شریان مغزی میانی (MCAO) قرار گرفتند.

سکتة مغزی ایسکمی به‌عنوان یک اختلال عصبی حرکتی مطرح است که میلیون‌ها انسان در سراسر جهان از آن رنج می‌برند. تحقیقات نشان داده است که در چین ۲.۵ میلیون عارضه ایسکمی مغزی وجود دارد. تقریباً ۶۰ درصد از جمعیت دارای ایسکمی مغزی، دچار ناتوانی‌هایی مانند فلج، از بین رفتن عملکرد حسی و حرکتی، از دست دادن حافظه، مشکلات زبان و مشکلات بینایی هستند (۲). در حال حاضر، اصلی‌ترین روش‌های درمانی برای مدیریت فاز حاد سکتة مغزی ایسکمی ترومبولیز و ترومبکتومی است (۱). با این حال، هیچ درمان کارآمدی برای محافظت از سیستم عصبی در برابر آسیب سکتة مغزی ایسکمی تأیید نشده است. مکانیسم‌های مختلفی در پاتوژنز آسیب ایسکمی مغزی/ برقراری مجدد جریان خون مؤثر است. سکتة مغزی ایسکمی با توقف ناگهانی جریان خون به نواحی مغزی و کاهش سریع اکسیژن و گلوکز شروع می‌شود. کاهش بسیار زیاد ATP در ناحیه ضایعه سبب دپولاریزاسیون غیرقابل کنترل نورونی، سمیت تحریکی ناشی از گلوتامات، تخریب میتوکندری، افزایش سیتوکین‌های التهابی، تولید رادیکال‌های آزاد، اسیدوز و افزایش کلسیم داخل سلولی، شکست سد خونی مغزی، استرس اکسیداتیو، التهاب، ادم و مرگ سلولی می‌شود (۳). امروزه تلاش بر آن است تا با توسعه استراتژی‌های درمانی گوناگون از آسیب پیش رونده نورونی در ناحیه ایسکمی مغز جلوگیری شود و از این طریق نارسایی‌ها و ناتوانی‌های عصبی پس از وقوع سکتة ایسکمی مغزی کاهش یابد. مطالعات اخیر شواهدی را ارائه داده‌اند که نشان می‌دهد مسیرهای سیگنالینگ غیرمستقیم با واسطه گونه‌های فعال اکسیژن (ROS) نیز می‌تواند باعث مرگ سلولی در ایسکمی/ جریان خون مجدد شود (۴). به همین منظور، آنتی‌اکسیدان‌ها مورد توجه مطالعاتی برای تولید داروهای محافظت کننده عصبی قرار گرفته‌اند که در درمان سکتة مغزی مورد استفاده قرار می‌گیرند. بنابراین، استفاده از داروهای گیاهی مختلف دارای خاصیت آنتی‌اکسیدانی در جلوگیری از آسیب عصبی ناشی از سکتة مغزی است (۵). بنابراین، بسیاری از محققان تلاش کرده‌اند تا آنتی‌اکسیدان‌ها را برای درمان ایسکمی مغزی توسعه دهند (۶). یکی از آنتی‌اکسیدان‌ها آلفا-پینن (Alpha-pinene) می‌باشد که تاکنون در هیچ مدلی از ایسکمی مغزی کار نشده است. آلفا-پینن (۲,۶,۶-Trimethyl-bicyclo [۳.۱.۱] hept-2-ene) یک ترکیب مونوترپن آلی است که به‌طور طبیعی در روغن‌های اساسی درختان مخروطی و کاج، رزماری، اکالیپتوس، کافور و گواوا گزارش شده است

<sup>1</sup> Reactive oxygen species

<sup>2</sup> Middle Cerebral Artery

<sup>3</sup> Middle Cerebral Artery Occlusion

گردید: نخ بخیه نایلونی ۳-۰ از طریق شریان کاروتید مشترک (CCA)<sup>۴</sup> وارد شریان کاروتید داخلی (ICA)<sup>۵</sup> گردید و تا رسیدن به شریان کاروتید قدامی (ACA)<sup>۶</sup> از میان شریان کاروتید داخلی ادامه داده شد. در اثر ورود نخ بخیه و مسدود کردن مسیرهای شریان‌های خون‌رسان جریان خون از هر طرف به شریان میانی مغز بسته شد. این بسته شدن از طریق احساس مقاومت در ورود نخ به اندازه ۲۰ میلی متر از تنه شریان مغزی خارجی مشخص می‌شود. بعد از ۶۰ دقیقه ایسکمی جریان خون مجدد برقرار می‌گردد. دمای بدن از طریق رکتوم با کمک دماسنج دیجیتال (Geratherm Color, Germany) اندازه‌گیری شده و با استفاده از لامپ و پد حرارتی در حدود ۳۷ درجه سانتی‌گراد حفظ می‌شود. سپس حیوانات بخیه زده شده و در قفس کاملاً استریل و شرایط مناسب نگهداری می‌شوند.

#### ارزیابی نقص عصبی رفتاری

به‌منظور ارزیابی تقویت آلفا- پینن بر اختلال عملکرد حسی حرکتی بعد از سکتة مغزی معاینه نورولوژیک بعد از ۲۴ ساعت انجام شد. در این آزمایش فعالیت‌های حرکتی، رفلکس‌های حسی حرکتی با استفاده از نمرات شدت عصبی رفتاری ارزیابی شد. استانداردهای نمرات شدت عصبی رفتاری دارای ۵ آیت‌م که صفر نشان دهنده حداقل و ۱۸ علامت حداکثر است. توضیحات امتیاز در جدول ۱ توضیح داده شده است (۲۰).

فیلامان گذاری انجام شد و ایسکمی به مدت ۶۰ دقیقه القا گردید. گروه تیمار شده با آلفا- پینن ۲۵ میلی گرم بر کیلوگرم: حیوانات این گروه، در شروع ایسکمی، آلفا- پینن دوز ۲۵ میلی‌گرم بر کیلوگرم به‌صورت داخل صفاقی دریافت کردند و بقیه مراحل جراحی همانند گروه کنترل ایسکمی انجام گردید. گروه تیمار شده با آلفا- پینن ۵۰ میلی‌گرم بر کیلوگرم به‌صورت داخل صفاقی دریافت کردند و بقیه مراحل جراحی همانند گروه کنترل ایسکمی انجام گردید. گروه تیمار شده با آلفا- پینن ۱۰۰ میلی‌گرم بر کیلوگرم: حیوانات این گروه، در شروع ایسکمی، آلفا- پینن دوز ۱۰۰ میلی‌گرم بر کیلوگرم به‌صورت داخل صفاقی دریافت کردند و بقیه مراحل جراحی همانند گروه کنترل ایسکمی انجام گردید. دوز انتخاب شده دارو مطابق مطالعات قبلی بوده است (۱۲). تمام مراحل براساس دستورالعمل اتحادیه اروپا ۲۰۱۰/۶۳/EU برای آزمایش‌های حیوانات انجام شده است.

#### القا سکتة مغزی به مدل MCAO (انسداد شریان مغزی میانی)

به‌منظور القاء ایسکمی مغزی فوکال (کانونی)، موش‌ها ابتدا توسط کلرال هیدرات (به میزان ۴۰۰ میلی‌گرم در کیلوگرم) بیهوش شدند. با استفاده از روش Longa و همکاران شریان مغزی میانی به شرح زیر مسدود

جدول ۱- امتیازات نقص‌های نورولوژیک

امتیازات	عملکرد حسی حرکتی
	بالا بردن موش توسط دم (مجموعاً ۳ امتیاز)
۱	*خمیدگی اندام جلویی
۱	*خمیدگی اندام عقب
۱	*چرخش سر بیش از ۱۰ درجه محور عمودی تا ۳۰ ثانیه
	قرار دادن موش روی زمین (عادی = ۰؛ حداکثر = ۳)
۰	*راه رفتن عادی
۱	*ناتوانی در راه رفتن مستقیم
۱	*دور زدن به سمت مخالف
۱	سقوط به سمت مخالف
	تست‌های حسی (حداکثر ۲ امتیاز)
۱	*آزمون تست بصری و لمسی
۱	*تست پروپریوسیتو (احساس عمیق، فشار دادن پا در برابر لبه جدول برای تحریک عضلات اندام)
	آزمون تعادل میله (عادی = ۰؛ حداکثر = ۶)
۱	*تعادل با حالت پایدار
۱	*چنگ زدن به یک سمت میله
۱	*چنگ زدن به میله و سقوط یک اندام از میله
۱	*چنگ زدن به میله و سقوط دو اندام از میله یا چرخش روی میله به مدت ۶۰ ثانیه
۱	*تلاش برای تعادل بر روی میله اما سقوط به مدت ۴۰ ثانیه
۱	*تلاش برای تعادل بر روی میله اما سقوط به مدت ۲۰ ثانیه
	فقدان رفلکس و حرکات غیر طبیعی (مجموعاً ۴ امتیاز)
۱	*رفلکس لاله گوش (تکان دادن سر در هنگام لمس کردن مجرای شنوایی)
۱	*رفلکس قرنیه (چشمک زدن چشم و به آرامی قرنیه را با پنبه لمس کردن)
۱	*رفلکس جهیدن (پاسخ حرکتی به یک صدای مختصر از تکان دادن یک کاغذ)
۱	*تشنج، میوکلونوس و میودیستونی

مشخصه

<sup>4</sup> Common Carotid Artery

<sup>5</sup> Internal Carotid Artery

<sup>6</sup> Anterior Carotid Artery

اندازه‌گیری حجم سکنه مغزی

بعد از ارزیابی عملکرد حسی حرکتی حیوانات بعد از ۲۴ ساعت از القای ایسکمی مغزی تحت بیهوشی قربانی شدند (n=۶) و سریعاً مغزشان خارج شده و در دمای ۴ درجه سانتی‌گراد به مدت ۵ دقیقه در سالیین سرد قرار داده شدند. بعد از این مغز در ماتریکس مغزی قرار گرفت و به طور کرونال از لپ فرونتال به مقاطع ۲ میلی‌متر توسط تیغ برش داده شد. روی این برش‌ها محلول ۲ درصد ۲،۳،۵ تری فنیل تترازولین کلراید (TTC) (مرک، آلمان) ریخته شد و برای رنگ آمیزی در داخل آنکوباتور در دمای ۳۷ درجه سانتی‌گراد به مدت ۱۵ دقیقه قرار داده شد. رنگ سفید نشانگر نواحی دچار ایسکمی و رنگ قرمز یا صورتی نشانگر نواحی سالم بود (۲۱). سپس این برش‌ها بر روی کاغذ شطرنجی دارای مقیاس چیده شدند و با یک دوربین دیجیتال (Nikon) عکس برداری شد. در نهایت مساحت ناحیه ایسکمی با استفاده از نرم‌افزار Image J اندازه‌گیری شد (Version 1.46r, NIH, Bethesda, MD, USA). در نهایت مساحت به دست آمده در ضخامت ۲ میلی‌متر ضرب شده و همه اعداد برش‌ها جمع شده و با روش Swanson محاسبه شد (۲۲).

رنگ آمیزی نیسل

۲۴ ساعت پس از آزمایش کوشگر، حیوانات با اتر بیهوش شدند. بعد از تثبیت، با روش پرفیوژن داخل قلبی مغزها از جمجمه خارج شده و قسمت‌های مختلف مغز (از جمله قشر، هیپوکامپ و جسم مخطط) جدا شد. سپس قسمت‌های مختلف مغز به مدت ۴ هفته در ۴ درصد پارفرمالدئید در ۴ درجه سانتیگراد قرار گرفتند. بخش‌های مختلف مغز در زایلین دپارافینه شدند سپس در مجموعه‌های اتانول (۱۰۰ درجه، ۹۵ درجه، ۷۰ و ۵۰ درجه، ۵ دقیقه در هر الکل) هیدراته شدند و به مدت ۵ دقیقه در آب مقطر شستشو داده شدند. پس از هیدراتاسیون بافت‌ها، آن‌ها به مدت ۱۰ دقیقه با

۰،۱ درصد کریستول ویوله رنگ آمیزی شدند، سری‌های جدیدی از اتانول (۵۰، ۷۰، ۸۰، ۹۰ و ۱۰۰، ۵ دقیقه در هر الکل) هیدراته و در زایلین پاک شدند. بخش‌های کرونال مغز با ضخامت ۵ میکرومتر بریده شده و برای رنگ آمیزی نیسل آماده شدند. سرانجام، آن‌ها تحت میکروسکوپ نوری (بزرگنمایی ۴۰۰) مشاهده شدند و درصد سلول‌های سالم در قشر<sup>۷</sup>، هیپوکامپ (CA1) و جسم مخطط<sup>۸</sup> گزارش شده است (۲۳).

آنالیز آماری

نتایج به دست آمده به صورت میانگین  $\pm$  خطای استاندارد میانگین نمونه  $Means \pm SEM$  ارائه شده است. داده‌های حاصل از امتیاز نقص‌های نورولوژیک با استفاده از آزمون غیر پارامتریک Kruskal-Wallis مورد بررسی آماری قرار گرفت (جدول ۱). داده‌های حاصل از حجم آسیب بافتی با نرم افزار Image tools اندازه‌گیری شد و با استفاده از آزمون one-way ANOVA و نرم‌افزار گراف پد پریسم مورد آنالیز قرار گرفت. در تمام مقایسه‌ها،  $P < 0.05$  به‌عنوان سطح معنی‌داری تلقی گردید.

یافته‌ها

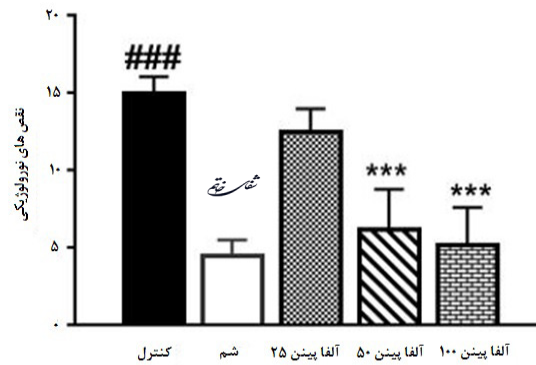
اثر آلفا- پینن بر عملکرد نقص‌های نورولوژیکی

نتایج حاصل از این مطالعه نشان داد که القای سکنه مغزی فوکال عملکرد سیستم حسی حرکتی در موش صحرائی را مختل می‌کند. مطابق شکل نشان می‌دهد که نقایص نورولوژیکی به طور قابل توجهی در موش‌های گروه کنترل که تحت عمل جراحی ایسکمی قرار گرفته‌اند نسبت به گروه شم افزایش یافت ( $P < 0.001$ ). در مقابل تزریق آلفا- پینن با دوز ۵۰ و ۱۰۰ میلی‌گرم بر کیلوگرم امتیاز نقص نورولوژیکی را نسبت به گروه کنترل به طور معنی‌داری کاهش داد (به ترتیب  $P < 0.002$ ،  $P < 0.001$ ). نقص‌های نورولوژیک در گروه درمانی آلفا- پینن دوز ۲۵ میلی‌گرم بر کیلوگرم

جدول ۲- توزیع مقایسه امتیازهای نقص نورولوژیکی در گروه‌های آزمایشی تیمار شده با دوزهای مختلف آلفا- پینن. همان طور که مشاهده می‌شود، آلفا- پینن با دوز ۵۰ و ۱۰۰ میلی‌گرم بر کیلوگرم باعث کاهش معنی‌دار نقص‌های نورولوژیک شده است (به ترتیب  $P < 0.002$  و  $P < 0.001$ ). داده‌ها به صورت میانگین  $\pm$  انحراف معیار نشان داده شده است (n=۶).

امتیاز شدت اختلالات نورولوژیکی							
گروه	یالا گرفتن موش از طریق دم	عملکرد حسی	عملکرد حرکتی	تست‌های تعادل	فعالیت رفتاری	میانگین	میان
اختلاف	۳ ۲ ۱	۲ ۱ ۰	۳ ۲ ۱ ۰	۴ ۳ ۲ ۱ ۰	۴ ۳ ۲ ۱		
کنترل	۳ ۳ ۳	۴ ۴ ۳	۳ ۴ ۳ ۳	۳ ۳ ۳ ۴ ۳	۳ ۳ ۴	۱۴/۵	۱۵
شاهد	۰ ۰ ۱	۰ ۱ ۱	۱ ۰ ۱ ۱	۱ ۰ ۱ ۱	۰ ۰ ۱ ۱	۴	۴/۵
آلفا- پینن ۲۵ میلی‌گرم بر کیلوگرم	۲ ۳ ۳	۳ ۴ ۳	۱ ۰ ۱ ۰	۰ ۱ ۱ ۱	۰ ۱ ۱ ۰	۱۲	۱۲/۵
آلفا- پینن ۵۰ میلی‌گرم بر کیلوگرم	۱ ۰ ۱	۳ ۰ ۱	۱ ۲ ۲ ۴	۳ ۲ ۲ ۴	۴ ۲ ۳ ۳	۶	۶/۵
آلفا- پینن ۱۰۰ میلی‌گرم بر کیلوگرم	۱ ۱ ۰	۲ ۰ ۰	۳ ۴ ۳ ۲	۲ ۴ ۳ ۳	۳ ۲ ۴ ۴	۵/۶	۶/۱

شماره ۴۱



نمودار ۱- اثر آلفا-پینن بر عملکرد نقص‌های نورولوژیکی. گروه کنترل (طبیعی سالیین + tween ۸۰) و تجویز آلفا- پینن در شروع خونرسائی مجدد، همان‌طور که مشاهده می‌شود آلفا- پینن دوز ۵۰ و ۱۰۰ میلی‌گرم بر کیلوگرم سبب کاهش معنی‌دار نقص‌های نورولوژیکی نسبت به گروه کنترل شده است (به ترتیب  $P < 0.001$  و  $P < 0.002$ ). داده‌ها به صورت میانگین  $\pm$  انحراف معیار نشان داده شده است ( $n=6$ ).  $P < 0.001$ ،  $P < 0.001$ ،  $P < 0.001$ ،  $P < 0.001$  نسبت به گروه شم.

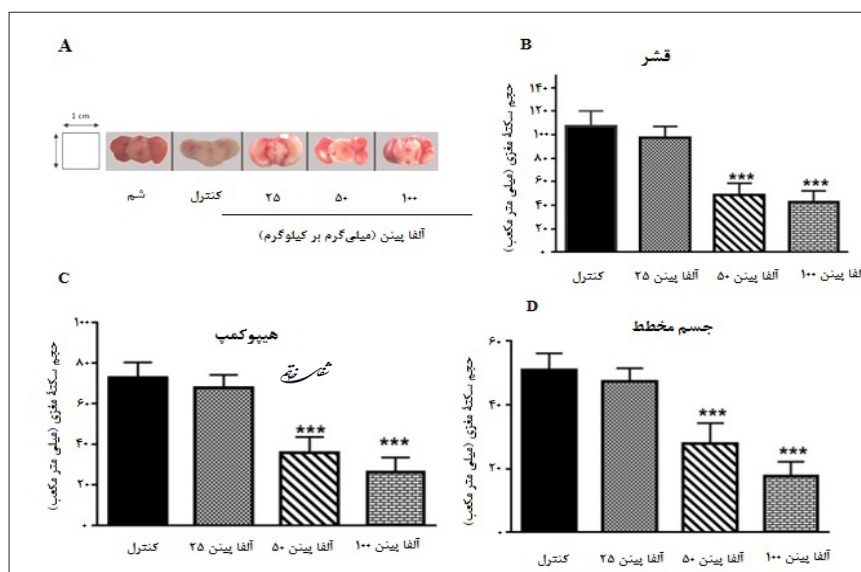
جسم مخطط و هیپوکامپ (CA1) نیز مشاهده شد.

### نتایج رنگ آمیزی نیسل

برای بررسی آسیب ایجاد شده در قشر، هیپوکامپ و جسم مخطط در اثر ایسکمیک و همچنین بررسی اثر محافظتی آلفا- پینن در مقابل از بین رفتن نورون‌ها، از رنگ آمیزی نیسل استفاده شد. در بررسی لام‌های گروه‌های مختلف مشاهده شد که در گروه کنترل در مقایسه با گروه شم، آسیب نورونی تقریباً در همه بخش‌های قشر، هیپوکامپ و جسم مخطط صورت گرفته است. در مطالعه مورفولوژی، به منظور برآورد کمی میزان آسیب نورون‌ها در نواحی قشر پیشانی (ناحیه حرکتی)، هیپوکامپ (CA1) و جسم مخطط، تعداد نورون‌های سالم در گروه‌های مختلف شمارش و مقایسه شد. تعداد نورون‌های شمارش شده در گروه

تفاوت معنی‌داری را با گروه کنترل نشان نداد. اثر آلفا-پینن روی حجم سکنه مغزی

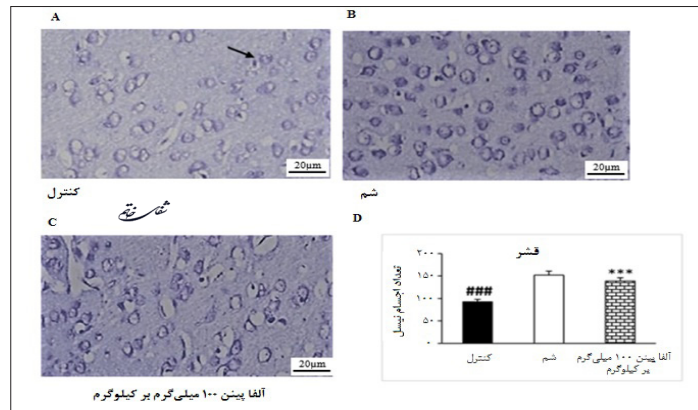
رنگ آمیزی مقاطع مغزی توسط TTC به وضوح نشان داد که انسداد شریان مغزی میانی به مدت ۶۰ دقیقه باعث انفارکتوس گسترده در قشر مغز و نواحی زیر قشر مغز در قسمت راست ایسکمیک نیمکره مغز در گروه کنترل می‌شود. محافظت عصبی اعمال شده توسط آلفا-پینن به ویژه در ناحیه پنومبرا (قشر) و در هسته انفارکتوس مشاهده شد (تصویر ۱). اندازه انفارکتوس در ناحیه قشر مغز در موش‌های صحرائی که آلفا-پینن با دوز ۵۰ و ۱۰۰ میلی‌گرم بر کیلوگرم دریافت کرده بودند به طور قابل توجهی کمتر از گروه کنترل بود ( $P < 0.001$ ). کاهش حجم انفارکتوس توسط دو دوز آلفا پینن (۵۰ و ۱۰۰ میلی‌گرم بر کیلوگرم) در



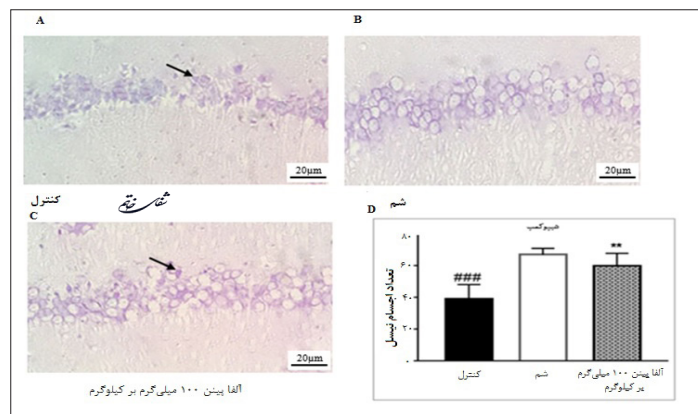
تصویر ۱- حجم سکنه مغزی: عکس‌های معمولی از بخش‌های کرونال مغزی میزان حجم انفارکتوس در هر گروه را نشان می‌دهد. نواحی با رنگ قرمز بخش‌های غیر ایسکمیک را نشان می‌دهد در حالی که مناطق با رنگ سفید بخش‌های ایسکمیک را نشان می‌دهد (1A). همان‌طور که مشاهده می‌شود آلفا-پینن با دوز ۵۰ و ۱۰۰ میلی‌گرم بر کیلوگرم سبب کاهش معنی‌دار حجم سکنه مغزی در نواحی قشر پیشانی، هیپوکامپ (CA1) و جسم مخطط شده است ( $P < 0.001$ ). داده‌ها به صورت میانگین  $\pm$  انحراف معیار نشان داده شده است ( $n=6$ ).  $P < 0.001$ ،  $P < 0.001$ ،  $P < 0.001$ ،  $P < 0.001$  نسبت به گروه شم.

در مقایسه با گروه کنترل به طور معنی داری افزایش داشت ( $P < 0/001$ ) ولیکن تعداد نورون‌های شمارش شده در گروه دریافت کننده دوز (۲۵ میلی گرم/ کیلوگرم)

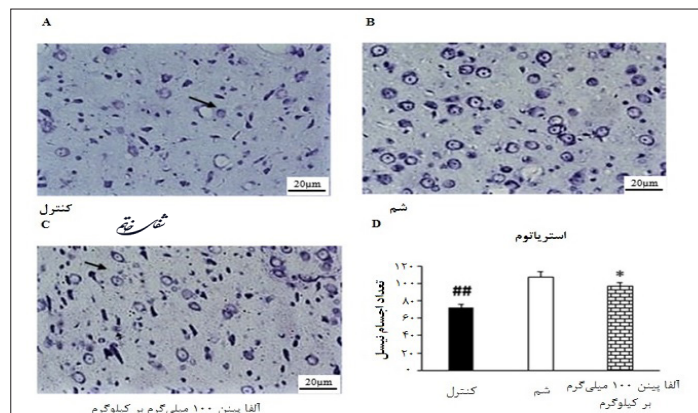
کنترل نسبت به گروه شم کاهش معنی داری را نشان داد ( $P < 0/0001$ ). تعداد نورون‌های شمارش شده در گروه‌های دریافت کننده دوز ۱۰۰ میلی گرم بر کیلوگرم



**تصویر ۲-** رنگ آمیزی نیسل از ناحیه قشر پیشانی (ناحیه حرکتی) بعد از خونرسانی مجدد (MCAO). تغییرات پاتومورفولوژیکی از سلول‌های قشر (بزرگنمایی ۴۰۰). تصویر برش‌های رنگ آمیزی شده به روش نیسل از گروه‌های شم، کنترل و درمان شده توسط آلفا-پینن (A) سلول‌های عصبی دست نخورده در گروه شم را می‌توان یافت. (B) پس از ایسکمی شدید، سلول‌های دارای مورفولوژی نابجا در موش گروه کنترل مشاهده شدند. فلش نوره‌های تغییر شکل یافته را نشان می‌دهد. (C) در گروه درمان نورون‌های سالم بیشتری نسبت به گروه کنترل مشاهده شدند. (D) درصد نورون‌های سالم قشر. داده‌ها به صورت میانگین  $\pm$  انحراف معیار نشان داده شده است ( $n=6$ ).  $P_{\text{کنترل}} < 0/05$ ,  $P_{\text{شم}} < 0/01$ ,  $P_{\text{آلفا پینن ۱۰۰ میلی گرم بر کیلوگرم}} < 0/001$ .



**تصویر ۳-** رنگ آمیزی نیسل از ناحیه هیپوکمپ بعد از خونرسانی مجدد (MCAO). تغییرات پاتومورفولوژیکی از سلول‌های هیپوکمپ (CA1) (بزرگنمایی ۴۰۰). تصویر برش‌های رنگ آمیزی شده به روش نیسل از گروه‌های شم، کنترل و درمان شده توسط آلفا-پینن (A) نورون‌های سالم در گروه شم را می‌توان یافت. (B) پس از ایسکمی شدید، تعداد نورون‌های سالم به طور معنی داری نسبت به گروه شم کاهش پیدا کرده بود. فلش نورون‌های تغییر شکل یافته را نشان می‌دهد. (C) در گروه درمان نورون‌های سالم بیشتری نسبت به گروه کنترل مشاهده شدند. (D) درصد نورون‌های سالم هیپوکمپ (CA1). داده‌ها به صورت میانگین  $\pm$  انحراف معیار نشان داده شده است ( $n=6$ ).  $P_{\text{کنترل}} < 0/05$ ,  $P_{\text{شم}} < 0/01$ ,  $P_{\text{آلفا پینن ۱۰۰ میلی گرم بر کیلوگرم}} < 0/001$ .



**تصویر ۴-** رنگ آمیزی نیسل از ناحیه جسم مخطط بعد از خونرسانی مجدد (MCAO). تغییرات پاتومورفولوژیکی از سلول‌های جسم مخطط (بزرگنمایی ۴۰۰). تصویر برش‌های رنگ آمیزی شده به روش نیسل از گروه‌های شم، کنترل و درمان شده توسط آلفا-پینن (A) نورون‌های سالم در گروه شم را می‌توان یافت. (B) در گروه کنترل نورون‌های سالم کمتری نسبت به گروه شم مشاهده شدند. فلش نورون‌های تغییر شکل یافته را نشان می‌دهد. (C) در گروه درمان نورون‌های سالم بیشتری نسبت به گروه کنترل مشاهده شدند. (D) درصد نورون‌های سالم جسم مخطط. داده‌ها به صورت میانگین  $\pm$  انحراف معیار نشان داده شده است ( $n=6$ ).  $P_{\text{کنترل}} < 0/05$ ,  $P_{\text{شم}} < 0/01$ ,  $P_{\text{آلفا پینن ۱۰۰ میلی گرم بر کیلوگرم}} < 0/001$ .

در مقایسه با گروه کنترل تفاوت معنی‌داری نداشت.

### بحث و نتیجه‌گیری

سکته مغزی در اثر کاهش خونرسانی به مغز ایجاد می‌شود که می‌تواند باعث نکرور سلول‌های عصبی و مغزی شود (۲۴). اطلاعات مؤثر در مورد پاتوفیزیولوژی ایسکمی مغزی از طریق مطالعه مدل‌های حیوانی بدست آمده است (۲۵). به جهت پیچیدگی عوامل پاتوفیزیولوژیک دخیل در ایجاد ضایعه ایسکمیک مغزی هنوز درمان موثری برای آن پیدا نشده است. اثر محافظتی آلفا-پینن در برابر آسیب عصبی به دنبال ایسکمی مغزی کانونی در مطالعه حاضر انجام شد. این اولین گزارش است که نشان می‌دهد آلفا-پینن اثرات محافظت‌کننده عصبی را دارد و عملکرد عصبی را به دنبال سکته مغزی ایسکمیک کانونی بازیابی می‌کند. در حال حاضر، استراتژی درمانی اصلی برای مدیریت سکته مغزی ایسکمیک در مرحله حاد تزریق داخل وریدی پلاسمینوژن بافتی (TPA) است که محدوده درمانی ۳ تا ۴ ساعته دارد. با این حال، کارآزمایی‌های بالینی نشان داده‌اند که کمتر از ۱۰ درصد از کل بیماران مبتلا به سکته مغزی ایسکمیک حاد ممکن است از عمل مجدد جریان خون استفاده کنند. دلیل اصلی این است که با بازگرداندن مجدد جریان خون مغزی منجر به تولید بیش از حد رادیکال‌های آزاد اکسیژن (ROS) در میتوکندری می‌شود (۲۶). ROS نقش مهمی در مرگ سلول‌های عصبی ایسکمیک بازی می‌کند (۲۷). از آنجا که مغز به مکانیسم‌های هوازی وابسته است و حاوی مقادیر زیادی اسید چرب است که مستعد ابتلا به پراکسیداسیون است و علاوه بر این در مقایسه با سایر بافت‌ها در دفاع‌های آنتی‌اکسیدانی غنی نیست، بنابراین سلول‌های عصبی نسبت به سایر مواد مستعد آسیب اکسیداتیو هستند. ترکیبات آنتی‌اکسیدانی با اهدای یک الکترون به یک رادیکال آزاد در حال تشدید و مهار آسیب‌های سلولی، واکنش رادیکال آزاد را مهار می‌کنند (۲۸). به دلیل فعالیت آنتی‌اکسیدانی، آلفا-پینن می‌تواند سمیت رادیکال‌های آزاد را کاهش دهد و بقای سلول‌های عصبی را افزایش دهد، و در نتیجه باعث محافظت از نورون‌ها در هنگام آسیب ایسکمیک باشد (۲۹). در این مطالعه تاثیر آلفا-پینن روی میزان کاهش مرگ و میر سلول‌های نواحی قشر، هیپوکمپ (CAI) و جسم مخطط بررسی شد. در گروه تحت درمان کاهش میزان مرگ و میر سلول‌ها در این نواحی مغز مشاهده شد که احتمال داده می‌شود به علت اثرات آنتی‌اکسیدانی و کاهش رادیکال‌های آزاد است. گزارشات قبلی نشان داده است که به دنبال سکته مغزی ایسکمیک، کاهش جریان خون مغزی یک

واقعه حیاتی است که منجر به تغییرات ساختاری، بیوشیمیایی و عملکردی می‌شود که با مرگ برگشت‌ناپذیر نورون‌ها به اوج خود می‌رسد. در مرکز آسیب دیدگی (ناحیه هسته)، تغییرات ساختاری و بیوشیمیایی غیر قابل برگشت ایجاد می‌شود که منجر به مرگ نورونی می‌گردد و اطراف این مرکز (ناحیه پنومبرا)، دچار تغییرات عملکردی می‌شود که با رسیدگی به موقع، قابل برگشت است. بنابراین خونرسانی به موقع به ناحیه دچار ایسکمیک، یک امر حیاتی در جلوگیری از مرگ نورونی است (۳۰). آنتی‌اکسیدان‌ها، یکی از مداخلات درمانی هستند که می‌توانند عوارض ناشی از ایسکمیک را در مغز کاهش دهند (۳۱). نتایج حاصل از این مطالعه نشان داد که نقص نورولوژیکی کانونی و تخریب عصبی با استفاده از آلفا-پینن بهبود یافته و کاهش قابل توجهی در ناحیه انفارکتوس بعد از ایسکمیک مغزی را نشان می‌دهد (۳۲). نقص نورولوژیکی کانونی با تخریب عصبی و نکرور مشاهده شد. در مطالعه حاضر، ما نشان دادیم که با درمان آلفا-پینن (۵۰ و ۱۰۰ میلی گرم بر کیلوگرم) نقص عصبی و تخریب نورونی به میزان زیادی در نواحی قشر، هیپوکمپ (CAI) و جسم مخطط بهبود یافته است. این مناطق مغز به دلیل آسیب پذیری در برابر شرایط ایسکمیک انتخاب شدند (۳۳). بر این اساس، می‌توان تاثیر ضعیف‌کننده آلفا-پینن در آسیب نورونی در مناطق آسیب پذیر مغز را از فعالیت آنتی‌اکسیدانی آن ناشی می‌شود. این داده‌ها مشابه داده‌های Porres-Mart و همکاران است (۳۴). بر طبق نتایج به دست آمده از این مطالعه و تأثیرات آنتی‌اکسیدانی قوی آلفا-پینن به نظر می‌رسد در این تحقیق، آلفا-پینن، به واسطه این تأثیرات آنتی‌اکسیدانی توانسته است میزان ضایعه ناشی از ایسکمیک مغزی را کاهش دهد. در مطالعه حاضر، درمان با آلفا-پینن در زمان ایسکمیک مغزی، میزان اختلالات عصبی-حرکتی را به مقدار زیادی بهبود بخشید. بر اساس مطالعات انجام شده افزایش میزان تولید رادیکال‌های آزاد نیز نقش مهمی در بروز اختلالات عصبی-حرکتی به دنبال القای ایسکمیک مغزی به دلیل تخریب سلول‌های مناطق ایسکمیک شده دارد که میزان بروز این اختلالات عصبی-حرکتی، به میزان ضایعه ایجاد شده نیز بستگی دارد (۳۵). بر این اساس، به نظر می‌رسد که در مطالعه حاضر نیز کاهش اختلالات عصبی-حرکتی به دنبال استفاده از آلفا-پینن، به نوعی به دلیل کاهش ضایعه مغزی بوده که احتمال می‌رود علت اثرات آنتی‌اکسیدانی این ترکیب است. نشان داده شده است که درمان توسط آنتی‌اکسیدان و ضد التهاب توانسته است از عملکرد حسگر حرکتی جلوگیری کند (۲۱). مطالعه نشان می‌دهد که آلفا-پینن ممکن است به عنوان یک

ضد التهابی آلفا- پینن به ضعف آسیب عصبی و بهبود عملکرد حسی حرکتی نسبت داده می‌شود. در مطالعه حاضر، هیچ عارضه جانبی پس از تزریق آلفا- پینن در موش مشاهده نشده است. پیش از این نشان داده شده است که تجویز سیستمیک آلفا- پینن هیچ تغییر قابل توجهی در سطح سرمی ترانس آمینازها ایجاد نمی‌کند. علاوه بر این، آلفا- پینن دارای اثر سمیت سلولی ضعیف است و در کشت اولیه سلول‌های عصبی موش آسیب DNA ایجاد نمی‌کند. بنابراین، به نظر می‌رسد که آلفا- پینن دارای سمیت کمی است و می‌تواند برای ارزیابی بالینی مناسب باشد. با این حال، ایمنی آلفا- پینن باید در مطالعات بعدی روشن شود. به‌طور کلی، به دست آمده است که آلفا- پینن اثر محافظتی در برابر آسیب عصبی هنگام سکته مغزی ایسکمیک کانونی در موش صحرایی دارد و علائم عصبی را بهبود می‌بخشد. همچنین آلفا- پینن به‌عنوان یک عامل محافظت کننده عصبی قادر است که از تخریب نورونی در نواحی ایسکمی جلوگیری نماید. کارهای آینده در رابطه با سایر مکانیسم‌های تأثیر محافظت عصبی از آلفا- پینن در حوادث مغزی- عروقی مورد نیاز است.

عامل درمانی برای جلوگیری از آسیب‌های ایسکمیک مغزی باشد. درمان با آلفا- پینن به‌طور معنی‌داری باعث کاهش نقایص نورولوژیک، اندازه حجم آسیب مغزی می‌شود (۱۹). تحقیقی نشان داده است که آلفا- پینن می‌تواند سبب کاهش اختلالات عصبی حرکتی شود (۳۶). همچنین در تحقیقی دیگر نشان داده شده است که آلفا- پینن به دلیل داشتن ترکیبات آنتی اکسیدانی و ضد التهاب نمره اختلالات عصبی- حرکتی و حجم آسیب بافتی را کاهش می‌دهد (۳۷). در تحقیقی دیگر نشان داده شده است که آلفا- پینن سبب کاهش معنادار حجم آسیب بافتی و امتیاز نقص های نورولوژیک گردید (۳۸). که نتایج این مطالعات با مطالعه حاضر هم سو می‌باشد. در مطالعه ای نشان داده شده است که آلفا- پینن با مهار آزادسازی گلوتامات، سبب جلوگیری از مرگ نورونی می‌شود (۳۹). رضوی و همکاران نشان دادند که آلفا- پینن اثرات حفاظتی بر روی نورون‌های حرکتی نخاع دارد و سبب پیشبرد فرایند رژنراسیون در نورون‌های آسیب دیده و پیشگیری از شدت دژنراسیون دارد (۴۰). در این راستا، یافته‌های ما نشان می‌دهد که فعالیت‌های آنتی اکسیدانی و

## منابع

1. Venkat P, Shen Y, Chopp M, Chen J. Cell-based and pharmacological neurorestorative therapies for ischemic stroke. *Neuropharmacology*. 2018; 134: 310-22.
2. Al-Qazzaz N, Sawal HA, Siti Anum A, Shabiul I, Khairiyah M. Cognitive impairment and memory dysfunction after a stroke diagnosis: a post-stroke memory assessment. *Neuropsychiatric Dis Treat*. 2014; 8(8): 1677-79.
3. Lin L, Wang X, Yu Z. Ischemia-reperfusion Injury in the Brain: Mechanisms and Potential Therapeutic Strategies. *Biochem & Pharmacol*. 2016; 5(4): 2-16.
4. Bhattacharya S. Reactive oxygen species and cellular defense system. *Springer*. 2015; 7(8): 17-29.
5. Han SY, Hong ZY, Xie YH, Zhao Y, Xu X. Therapeutic effect of Chinese herbal medicines for post stroke recovery. *Medicine*. 2017; 96(49): e8830.
6. Margail I, Plotkine M, Lerouet D. Antioxidant strategies in the treatment of stroke. *Free Radical Biol Med*. 2005; 39(4): 429-43.
7. Aydin E, Türkez H, Geyikoğlu F. Antioxidative, anticancer and genotoxic properties of  $\alpha$ -pinene on N2a neuroblastoma cells. *Biol* 2013; 68(5): 1004-9.
8. Bayrak O, Seckiner I, Erturhan S, Aydin A, Yagci F. Adult intrarenal neuroblastoma presenting as renal cell carcinoma. *J Can Urolo Assoc*. 2012; 6(4): e144-e146.
9. Rupa-Gadd K, Bagherpour MB, Holmstedt G, Welander U, Sanati M. Solid phase micro extraction fibers, calibration for use in biofilter applications. *Biochem Eng J*. 2006; 31(2): 107-12.
10. Borges RS, Ortiz BLS, Pereira ACM, Keita H, Carvalho JCT. Rosmarinus officinalis essential oil: A review of its phytochemistry, anti-inflammatory activity, and mechanisms of action involved. *J Ethnopharmacol*. 2019; 229: 29-45.
11. Wang W, Wu N, Zu YG, Fu YJ. Antioxidative activity of Rosmarinus officinalis L. essential oil compared to its main components. *Food Chem*. 2008; 108(3): 1019-22.
12. Bae GS, Park KC, Choi SB, Jo IJ, Choi MO, Hong SH, et al. Protective effects of alpha-pinene in mice with cerulein-induced acute pancreatitis. *Life Sci*. 2012; 91(17-18): 866-71.
13. Wang W, Li N, Luo M, Zu Y, Efferth T. Antibacterial activity and anticancer activity of Rosmarinus officinalis L. essential oil compared to that of its main components. *Mol* 2012; 17(3): 2704-13.
14. Him A, Ozbek H, Turel I, Oner AC. Antinociceptive activity of alpha-pinene and fenchone. *Pharmacol*. 2008; 3: 363-69.
15. Raouf Sarshoori J, Asadi MH, Mohammadi MT. Effect of olive oil on the cerebral reperfusion following ischemia injuries in rats. *J Birjand Univ Med Sci*. 2014; 21(1): 56-67.

16. Hassanpour SH. Role of Plant Extracts in Treatment of Cerebral Ischemia. *Inter J Pharmaco & Chin Med.* 2018; 2(1): 2576-4772.
17. Perry NSL, Bollen C, Perry EK, Ballard C. Salvia for dementia therapy: Review of pharmacological activity and pilot tolerability clinical trial. *Pharmacol Biochem and Behav.* 2003; 75: 651-9.
18. Mirzapour S, Rafeirad M, Rouhi L. Hydroalcoholic extract of *Ferulago angulata* improves memory and pain in brain hypoperfusion ischemia in rats. *Jundishapur J Nat Pharm Prod.* 2015; 10(1): e17451.
19. Wang D, Yuan X, Liu T, Liu L, Hu Y, Wang Z, et al. Neuroprotective activity of lavender oil on transient focal cerebral ischemia in mice. *Mol.* 2012; 17(8): 9803-17.
20. Li X-J, Liang L, Shi H-X, Sun X-PS, Wang J, Zhang LS. Neuroprotective effects of curdione against focal cerebral ischemia reperfusion injury in rats. *Neuropsychiatr Dis Treat.* 2017; 13: 1733-40.
21. Duan J, Cui J, Yang Z, Guo C, Cao J, Xi M, et al. Neuroprotective effect of Apelin 13 on ischemic stroke by activating AMPK/GSK-3 $\beta$ /Nrf2 signaling. *J Neuroinflammation.* 2019; 16(1): 24.
22. Swanson RA, Morton MT, Tsao-Wu G, Savalos RA, Davidson C, Sharp FR. A Semiautomated Method for Measuring Brain Infarct Volume. *J Cereb Blood Flow & Metab.* 1990; 10(2): 290-3.
23. Wang Q, Dai P, Bao H, Liang P, Wang W, Xing A, et al. Anti-inflammatory and neuroprotective effects of sanguinarine following cerebral ischemia in rats. *Expe and Thera Med.* 2017; 13(1): 263-8.
24. Gao XJ, Xie GN, Liu L, Fu ZJ, Zhang ZW, Teng LZ. Sesamol attenuates oxidative stress, apoptosis and inflammation in focal cerebral ischemia/reperfusion injury. *Expe and Thera Med.* 2017; 14(1): 841-7.
25. Doyle KP, Simon RP, Stenzel-Poore MP. Mechanisms of ischemic brain damage. *Neuropharmacology.* 2008; 55(3): 310-8.
26. Elanur Aydinl HT& FG. Antioxidative, anticancer and genotoxic properties of  $\alpha$ -pinene on N2a neuroblastoma cells. *Biol.* 2013; 68(5): 1004-9.
27. Levraut J, Iwase H, Shao Z-H, Vanden Hoek TL, Schumacker PT. Cell death during ischemia: relationship to mitochondrial depolarization and ROS generation. *American J Physiol-Heart and Circ Physiol.* 2003; 284(2): H549-58.
28. Nimse SB, Pal D. Free radicals, natural antioxidants, and their reaction mechanisms. *RSC Adv.* 2015; 5(35): 27986-8006.
29. Chamorro Á, Dirnagl U, Urra X, Planas AM. Neuroprotection in acute stroke: targeting excitotoxicity, oxidative and nitrosative stress, and inflammation. *The Lancet Neurol.* 2016; 15(8): 869-81.
30. Bandera E, Botteri M, Minelli C, Sutton A, Abrams KR, Latronico N. Cerebral Blood Flow Threshold of Ischemic Penumbra and Infarct Core in Acute Ischemic Stroke. *Stroke.* 2006; 37(5): 1334-9.
31. Visioli F, Poli A, Gall C. Antioxidant and other biological activities of phenols from olives and olive oil. *Med Res Rev.* 2002; 22(1): 65-75.
32. Vakili A, Einali MR, Bandegi AR. Protective Effect of Crocin against Cerebral Ischemia in a Dose-dependent Manner in a Rat Model of Ischemic Stroke. *J Stroke and Cereb Dis.* 2014; 23(1): 106-13.
33. BaronJ-C, YamauchiH, FujiokaM, EndresM. Selective Neuronal Loss in Ischemic Stroke and Cerebrovascular Disease. *J Cereb Blood Flow & Metab.* 2014; 34(1): 2-18.
34. Porres-Martínez M, González-Burgos E, Carretero ME, Gómez-Serranillos MP. Major selected monoterpenes  $\alpha$ -pinene and 1,8-cineole found in *Salvia lavandulifolia* (Spanish sage) essential oil as regulators of cellular redox balance. *Pharm Biol.* 2015; 53(6): 921-9.
35. Bigdeli MR, Hajizadeh S, Froozandeh M, Heidarianpour A, Rasouljan B, Asgari AR, et al. Normobaric hyperoxia induces ischemic tolerance and upregulation of glutamate transporters in the rat brain and serum TNF- $\alpha$  level. *Exp Neurol.* 2008; 212(2): 298-306.
36. E. Ghasemloo1, M. Rahnama2 MRB. The Effect of Hydroalcoholic Extract of *Salvia Officinalis* on Blood- Brain Barrier Permeability and Neuromotor Deficits in Male Rat Transient Ischemic Model. *J Rafsanjan Univ Med Sci.* 2016; 15(2): 129-38.
37. Pirzad Jahromi G, Imani E, Nasehi M, Shahriari A. Effect of *Achillea millefolium* aqueous extract on memory deficit and anxiety caused by stroke in ovariectomized rats. *J Herbmed Pharmacol.* 2019; 8(2): 153-9. [Persian].
38. Ghasemloo1 E, Rahnama M, Bigdeli MR. The Neuroprotective Effect of Hydroalcoholic Extract of *Salvia officinalis* on Infarct Volume and Neurologic Deficits in Rat Ischemic Stroke Model. *Jundishapur J Med Sci.* 2016; 15(1): 35-45.
39. Alamdary SZ, Khodaghali F, Shaerzadeh F, Ansari N, Sonboli A, Tusi SK. *S. choleroleuca*, *S. mirzayanii* and *S. santolinifolia* protect PC12 cells from H<sub>2</sub>O<sub>2</sub>-induced apoptosis by blocking the

intrinsic pathway. Cytotechnology. 2012; 64: 403-19.

40. Razavi M, Tehranipour M. Effects of aqueous extract

of Salvia chloroleuca leaves on degeneration of alpha motoneurons in spinal cord after sciatic nerve compression in rat. J Shahrekord Univ Med Sci. 2014; 16(2): 22-30.