Effects of Curcumin on Polystyrene Nanoplastic-Induced Histomorphometric Changes and Oxidative Stress in the Hippocampus and Cerebellum of Male Rats

Hamid Reza Moradi, Mohammad Mahdi Moleei, Bardia Firouzi, Zabihollah Khaksar*

Department of Basic Sciences, School of Veterinary Medicine, Shiraz University, Shiraz, Iran

Article Info:

Received: **8 May 2026** ***Revised:*** **29 June 2026** ***Accepted*****: 15 Aug 2026**

ABSTRACT

Introduction: Nanoplastics are emerging environmental pollutants capable of crossing the blood–brain barrier and inducing oxidative stress-mediated neurotoxicity. Curcumin, a natural polyphenolic compound, possesses potent antioxidant and neuroprotective properties. The present study aimed to investigate the protective effects of curcumin against polystyrene nanoplastic-induced histological and oxidative alterations in rat brain tissue. ***Materials and Methods:*** Thirty-two adult male Sprague–Dawley rats were randomly assigned to four groups: control, polystyrene nanoplastics (PS-NPs; 10 mg/kg), curcumin (200 mg/kg), and PS-NPs + curcumin. Treatments were administered orally by gavage for 60 consecutive days. Histomorphometric parameters of the hippocampus and cerebellum were evaluated. In addition, oxidative stress markers including total antioxidant capacity (TAC), total oxidant status (TOS), and oxidative stress index (OSI) ***Results:*** Exposure to PS-NPs significantly reduced pyramidal .were measured in brain tissue layer thickness and neuronal density in the CA1 region, as well as structural parameters in the dentate gyrus. Moreover, TAC significantly decreased, whereas TOS and OSI significantly increased in the PS-NPs group. Co-administration of curcumin and PS-NPs significantly improved histological parameters and attenuated oxidative stress compared with the PS-NPs group. How- ***Conclusion:*** Polystyrene nanoplas- .ever, cerebellar alterations were not statistically significant tics induce structural brain damage via oxidative stress, particularly in the hippocampus. Curcumin exerts significant neuroprotective effects, possibly through its antioxidant properties.

Keywords:

1. Neuroprotection
2. Histology
3. Antioxidants
4. Dentate Gyrus

***Corresponding Author:** Zabihollah Khaksar
Email: *Khaksar@shirazu.ac.ir*

[Downloaded from shefayekhatam.ir on 2026-11-27]

[DOI: 10.66224/shefa.14.3.25]

اثرات کورکومین بر تغییرات هیستومورفومتری و استرس اکسیداتیو هیپوکمپ و مخچه ناشی از نانوپلاستیک پلی‌استایرن در موش‌های صحرایی نر

حمید رضا مرادی، محمدمهدی ملائی، بردیا فیروزی، ذبیح اله خاکسار*

گروه علوم پایه، دانشکده دامپزشکی، دانشگاه شیراز، شیراز، ایران

اطلاعات مقاله:
دریافت: ۱۸ اردیبهشت ۱۴۰۵ اصلاحیه: ۸ تیر ۱۴۰۵ پذیرش: ۲۴ مرداد ۱۴۰۵

چـــــکیده

مقدمـه: نانوپلاستیک‌ها آلاینده‌های نوظهور محیط‌زیستی هستند که توانایی عبور از سد خونی-مغزی را دارند و از طریق القای استرس اکسیداتیو، موجب سمیت عصبی شوند. کورکومین، یک ترکیب پلی‌فنولی طبیعی، دارای خواص آنتی‌اکسیدانی و محافظت‌کننده عصبی قدرتمندی است. مطالعه حاضر با هدف بررسی اثرات محافظتی کورکومین در برابر تغییرات بافت‌شناسی و اکسیداتیو القاشده توسط نانوپلاستیک‌های پلی‌استایرن در بافت مغز موش صحرایی انجام شد.
مـواد و روش‌هـا: در این مطالعه، ۳۲ سر موش صحرایی نر بالغ نژاد اسپراگ- داولی به‌طور تصادفی به چهار گروه شامل کنترل، نانوپلاستیک‌های پلی‌استایرن (PS-NPs؛ ۱۰ میلی‌گرم بر کیلوگرم)، کورکومین (۲۰۰ میلی‌گرم بر کیلوگرم) و PS-NPs + کورکومین تقسیم شدند. تیمارها به‌صورت خوراکی و از طریق گاواژ، به مدت ۶۰ روز متوالی تجویز شدند. پارامترهای هیستومورفومتریک هیپوکامپ و مخچه مورد ارزیابی قرار گرفتند. همچنین، شاخص‌های استرس اکسیداتیو شامل ظرفیت آنتی‌اکسیدانی کل (TAC)، وضعیت اکسیدانی کل (TOS) و شاخص استرس اکسیداتیو (OSI) در بافت مغز اندازه‌گیری شدند. **یافته‌هـا:** مواجهه با PS-NPs موجب کاهش معنی‌دار ضخامت لایه هرمی و تراکم نورونی در ناحیه CA۱، همچنین کاهش پارامترهای ساختاری در شکنج دندانه‌دار شد (P<۰/۰۵). علاوه بر این، در گروه دریافت‌کننده PS-NPs، ظرفیت آنتی‌اکسیدانی کل به‌طور معنی‌داری کاهش یافت، در حالی‌که وضعیت اکسیدانی تام و شاخص استرس اکسیداتیو به‌طور معنی‌داری افزایش یافتند (P<۰/۰۵). تجویز همزمان کورکومین و PS-NPs در مقایسه با گروه PS-NPs، موجب بهبود معنی‌دار پارامترهای بافت‌شناسی و کاهش استرس اکسیداتیو شد (P<۰/۰۵). با این حال، تغییرات ایجادشده در مخچه از نظر آماری معنی‌دار نبودند. **نتیجه‌گیـری:** نانوپلاستیک‌های پلی‌استایرن از طریق القای استرس اکسیداتیو موجب آسیب ساختاری در مغز، به‌ویژه در هیپوکامپ، می‌شوند. کورکومین اثرات محافظت‌کننده عصبی قابل‌توجهی از خود نشان می‌دهد که احتمالاً از طریق خواص آنتی‌اکسیدانی آن اعمال می‌شود.

واژه‌های کلیدی:
۱- محافظت عصبی
۲- بافت‌شناسی
۳- آنتی‌اکسیدان
۴- شکنج دندانه‌دار

*نویسنده مسئول: ذبیح اله خاکسار

پست الکترونیک: khaksar@shirazu.ac.ir

[Downloaded from shefayekhatam.ir on 2026-11-27]

[DOI: 10.66224/shefa.14.3.25]

مقدمه

در دهه‌های اخیر، آلودگی ناشی از پلاستیک‌ها به یکی از مهم‌ترین چالش‌های زیست‌محیطی و تهدیدات سلامت عمومی تبدیل شده است. در این میان، نانوپلاستیک‌ها به‌عنوان ذرات پلاستیکی با اندازه کمتر از ۱۰۰۰ نانومتر، به‌دلیل پایداری بالا، قابلیت انتشار گسترده و توانایی نفوذ به بافت‌های زیستی، توجه بسیاری از پژوهشگران را به خود جلب کرده‌اند (۱). این ذرات می‌توانند از طریق آب، غذا و هوا وارد بدن شده و در اندام‌های مختلف تجمع یابند (۲). مطالعات اخیر نشان داده‌اند که نانوپلاستیک‌ها قادرند از سد خونی– مغزی عبور کرده و در بافت عصبی تجمع پیدا کنند، که این موضوع نگرانی‌های قابل توجهی در خصوص اثرات نوروتوکسیک آن‌ها ایجاد کرده است (۱). مغز به‌دلیل مصرف بالای اکسیژن، غنی بودن از اسیدهای چرب غیراشباع و ظرفیت محدود سیستم‌های آنتی‌اکسیدانی، نسبت به استرس اکسیداتیو حساسیت بالایی دارد (۳). یکی از مهم‌ترین مکانیسم‌های آسیب‌زایی نانوپلاستیک‌ها، القای استرس اکسیداتیو و افزایش تولید گونه‌های فعال اکسیژن (ROS)[1] می‌باشد. افزایش ROS می‌تواند از طریق پراکسیداسیون لیپیدی، آسیب به DNA و اختلال در عملکرد میتوکندری، منجر به مرگ سلولی و تخریب ساختار سلولی گردد (۴، ۳). در این میان، هیپوکمپ به‌عنوان یکی از مهم‌ترین نواحی مرتبط با حافظه، یادگیری و نوروژنز، نسبت به عوامل سمیت عصبی و نورونی حساسیت بیشتری نشان می‌دهد (۶، ۵).

از سوی دیگر، استفاده از ترکیبات طبیعی با خواص آنتی‌اکسیدانی و ضدالتهابی، به‌عنوان رویکردی مؤثر در کاهش آسیب‌های ناشی از استرس اکسیداتیو مورد توجه قرار گرفته است (۷). کورکومین، مهم‌ترین ترکیب فعال زردچوبه، دارای خواص آنتی‌اکسیدانی، ضدالتهابی و نورومحافظتی قابل توجهی است. این ترکیب قادر است با مهار تولید ROS، افزایش فعالیت آنزیم‌های آنتی‌اکسیدانی و تنظیم مسیرهای التهابی نظیر NF-κB، از آسیب سلولی جلوگیری نماید (۹، ۸). با وجود افزایش مطالعات پیرامون سمیت نانوپلاستیک‌ها، اطلاعات محدودی درباره اثرات آن‌ها بر ساختار بافتی هیپوکمپ و مخچه و نیز نقش محافظتی کورکومین در این زمینه وجود دارد. بنابراین، مطالعه حاضر با هدف بررسی اثرات کورکومین بر تغییرات بافت‌شناسی هیپوکمپ، شکنج دندانه‌دار و مخچه و نیز شاخص‌های استرس اکسیداتیو در بافت مغز موش‌های صحرایی مواجهه‌یافته با نانوپلاستیک پلی‌استایرن انجام شد.

مواد و روش‌ها

طراحی مطالعه

مطالعه حاضر از نوع تجربی (in vivo) بود که با هدف بررسی اثرات نورومحافظتی کورکومین بر سمیت عصبی ناشی از نانوپلاستیک پلی‌استایرن در موش‌های صحرایی نر بالغ نژاد اسپراگ- داولی انجام شد. مدت مطالعه ۶۰ روز متوالی بود و پیش از شروع آزمایش، حیوانات به‌مدت یک هفته جهت سازگاری با شرایط محیط نگهداری شدند. کورکومین با از شرکت سیگما (آمریکا) تهیه گردید. نانوپلاستیک‌های پلی‌استایرن (PS-NPs) مورد استفاده، دارای اندازه تقریبی ۳۵ تا ۵۵ نانومتر بودند که ویژگی‌های فیزیکوشیمیایی آن‌ها پیش‌تر با استفاده از میکروسکوپ الکترونی عبوری (TEM) و سایر روش‌های آنالیزی مورد ارزیابی قرار گرفته است. سوسپانسیون نانوپلاستیک‌ها روزانه در آب مقطر تهیه و پیش از مصرف به‌وسیله اولتراسونیک همگن‌سازی شد تا از تجمع ذرات جلوگیری گردد.

حیوانات آزمایشگاهی و گروه‌بندی

در این مطالعه از ۳۲ سر موش‌های صحرایی نر بالغ نژاد اسپراگ- داولی با وزن ۲۰۰ تا ۲۲۰ گرم استفاده شد. حیوانات در شرایط استاندارد آزمایشگاهی شامل دمای ۲۲ تا ۲۴ درجه سانتی‌گراد، چرخه روشنایی/ تاریکی ۱۲ ساعته و دسترسی آزاد به آب و غذا نگهداری شدند. پس از دوره سازگاری، حیوانات به‌صورت تصادفی به چهار گروه مساوی تقسیم شدند: **گروه کنترل**: دریافت روزانه ۱ میلی‌لیتر آب مقطر (حلال نانوپلاستیک و نیز کورکومین) به‌صورت گاواژ خوراکی. **گروه نانوپلاستیک**: دریافت روزانه نانوپلاستیک پلی‌استایرن با دوز ۱۰ میلی‌گرم/کیلوگرم (۱۰). **گروه نانوپلاستیک+کورکومین**: دریافت همزمان نانوپلاستیک پلی‌استایرن (۱۰ میلی‌گرم/کیلوگرم) و کورکومین (۲۰۰ میلی‌گرم/کیلوگرم). **گروه کورکومین**: دریافت روزانه کورکومین با دوز ۲۰۰ میلی‌گرم/کیلوگرم (۱۱). تمامی ترکیبات به‌مدت ۶۰ روز و از طریق گاواژ خوراکی تجویز شدند. در پایان مطالعه، حیوانات تحت بیهوشی

[1] Reactive oxygen species

[Downloaded from shefayekhatam.ir on 2026-11-27]
[DOI: 10.66224/shefa.14.3.25]

عمیق قرار گرفته و پس از جداسازی مغز، نمونه‌ها جهت ارزیابی‌های بیوشیمیایی و بافت‌شناسی آماده‌سازی شدند. تمامی مراحل مطالعه مطابق دستورالعمل‌های اخلاقی دانشگاه شیراز در زمینه کار با حیوانات آزمایشگاهی (کد اخلاق: IR.USREC.1404.003) انجام شد.

تهیه هموژن بافت مغز و ارزیابی شاخص‌های استرس اکسیداتیو

پس از جداسازی مغز، نمونه‌های بافتی بر روی یخ تشریح شدند و قطعاتی جهت ارزیابی بیوشیمیایی ابتدا در نیتروژن مایع و سپس در دمای ۸۰- درجه سانتی‌گراد فریز و نگهداری شدند. سپس بافت‌ها در بافر RIPA حاوی مهارکننده پروتئاز هموژنیزه شدند. نمونه‌ها در دور ۱۰۰۰۰ rpm دمای ۴ درجه سانتی‌گراد سانتریفیوژ شده و سوپرناتانت حاصل جهت سنجش شاخص‌های استرس اکسیداتیو مورد استفاده قرار گرفت. غلظت پروتئین نمونه‌ها نیز با روش برادفورد تعیین شد. به‌منظور بررسی وضعیت اکسیداتیو بافت مغز، شاخص‌های ظرفیت آنتی‌اکسیدانی تام (TAC)، وضعیت اکسیدانی تام (TOS) و شاخص استرس اکسیداتیو (OSI) اندازه‌گیری شدند. میزان TOS با روش رنگ‌سنجی و بر اساس معادل پراکسید هیدروژن اندازه‌گیری شد. TAC نیز با استفاده از روش FRAP و بر اساس توان احیای آهن تعیین گردید. در نهایت، شاخص OSI از نسبت TOS به TAC با ضرب حاصل در ۱۰۰ محاسبه شد (۱۰). تمامی نتایج بر اساس میزان پروتئین بافت نرمال‌سازی شدند.

بررسی‌های بافت‌شناسی و هیستومورفومتری

نمونه‌های مغزی در فرمالین بافر ۱۰ درصد تثبیت و پس از طی مراحل استاندارد بافت‌شناسی، در پارافین قالب‌گیری شدند. برش‌های کرونال با ضخامت ۷ میکرومتر تهیه و با رنگ‌آمیزی هماتوکسیلین-ائوزین (H&E) بررسی شدند. ارزیابی‌های هیستومورفومتری در نواحی هیپوکمپ و شکنج دندانه‌دار شامل پارامترهای استاندارد بافت شناسی: ضخامت لایه هرمی در ناحیه CA1هیپوکمپ، ضخامت لایه مولکولار و گرانولار شکنج دندانه‌دار، تراکم سلول‌های نورونی در ناحیه CA1 هیپوکمپ و شکنج دندانه‌دار، ضخامت لایه‌های مولکولار و گرانولار مخچه بودند (۲، ۶). تصاویر با استفاده از میکروسکوپ نوری المپیوس[2] مجهز به دوربین دیجیتال ثبت و با نرم‌افزار Keview تحلیل شدند. شمارش سلولی و اندازه‌گیری ضخامت لایه‌ها به‌صورت تصادفی و توسط متخصص بی‌اطلاع از گروه‌بندی‌ها انجام شد تا از بروز خطای مشاهده‌گر جلوگیری گردد.

آنالیز آماری

تجزیه و تحلیل آماری داده‌ها با استفاده از نرم‌افزار SPSS نسخه ۲۷ انجام شد. داده‌ها به‌صورت میانگین±انحراف معیار (Mean±SD) گزارش شدند. جهت مقایسه بین گروه‌ها از آزمون آنالیز واریانس یک‌طرفه (One-way ANOVA) و آزمون تعقیبی توکی[3] استفاده شد. سطح معنی‌داری با P<۰/۰۵ در نظر گرفته شد.

یافته‌ها

بافت‌شناسی مخچه

بررسی ضخامت لایه مولکولار مخچه نشان داد که میانگین این شاخص در گروه نانوپلاستیک (۱۵۸/۷±۸/۱ میکرومتر) نسبت به گروه کنترل (۱۶۹/۳±۹/۹ میکرومتر) کاهش یافت، که این کاهش از نظر آماری معنی‌دار بود (P<۰/۰۵). در مقابل، گروه دریافت همزمان کورکومین و نانوپلاستیک (۱۶۴/۸±۷/۷ میکرومتر)، افزایش نسبی نسبت به گروه نانوپلاستیک مشاهده شد، اما این تغییر در سطح معنی‌داری آماری قرار نداشت. گروه‌های کورکومین (۱۷۸/۱±۱۱/۲ میکرومتر) بیشترین میانگین ضخامت لایه مولکولار مخچه را بین گروه‌های مطالعه نشان داد (نمودار ۱؛ تصویر ۱ و ۲). نتایج بافت‌شناسی ضخامت لایه گرانولار مخچه نشان داد که میانگین این شاخص در گروه نانوپلاستیک (۱۲۱/۱۱±۲/۱ میکرومتر) نسبت به گروه کنترل (۱۲۳/۹±۲/۳ میکرومتر) کاهش یافت، که این کاهش از نظر آماری معنی‌دار نبود. همچنین، ضخامت لایه گرانولار مخچه در گروه‌های دریافت همزمان کورکومین و نانوپلاستیک با میانگین ۱۲۳/۸±۲/۵ میکرومتر و در گروه کورکومین با میانگین ۱۲۴/۶±۶/۲ میکرومتر مشاهده شد، اما هیچکدام از این تغییرات در سطح معنی‌داری آماری قرار نداشتند (نمودار ۱، تصویر ۱ و ۲).

[2] Olympus
[3] Tukey

[Downloaded from shefayekhatam.ir on 2026-11-27]
[DOI: 10.66224/shefa.14.3.25]

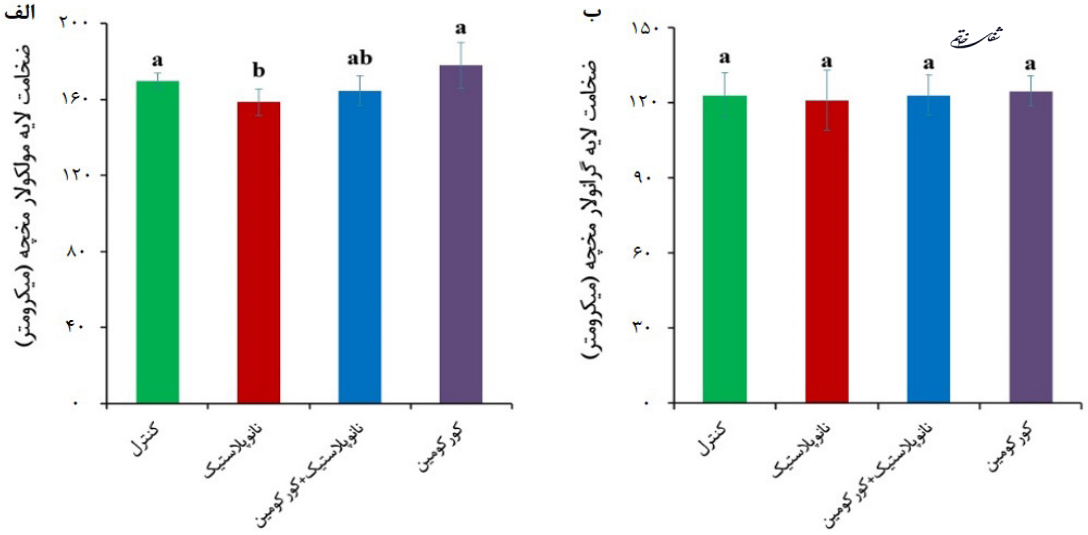

نمودار ۱- Mean ±SD ضخامت لایه‌های مولکولار (الف) و گرانولار (ب) مخچه در گروه‌های مختلف مطالعه. وجود حروف متفاوت (a و b) نشان دهنده تفاوت معنی‌دار بین گروه‌های مطالعه می‌باشد (P<۰/۰۵).

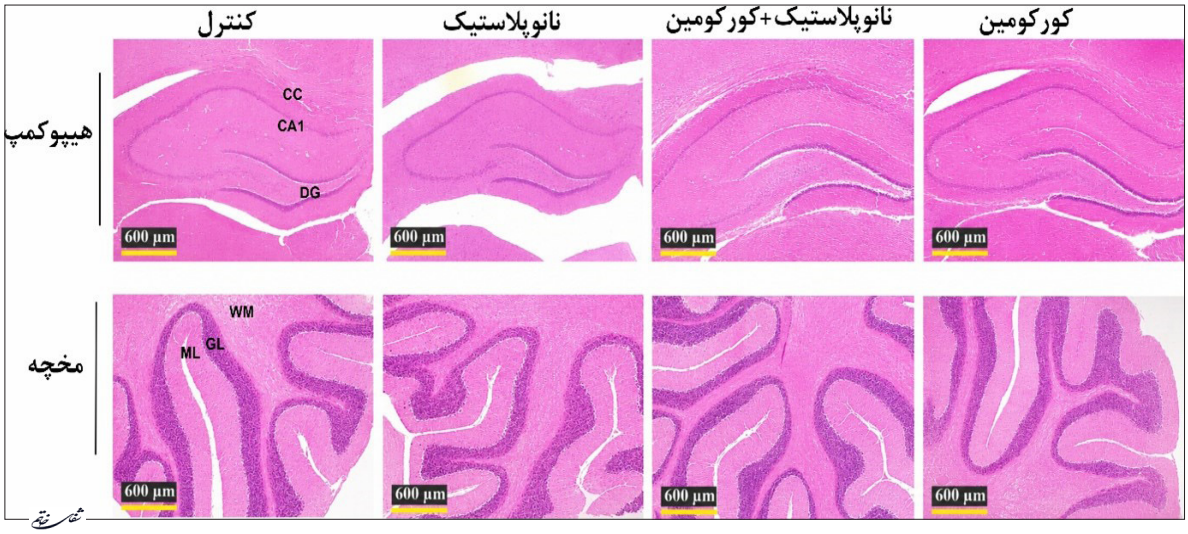

تصویر ۱- ساختار بافتی مخچه و هیپوکمپ موش‌های صحرایی در گروه‌های مختلف مطالعه با بزرگنمایی ۴۰ برابر (رنگ‌آمیزی H&E). موقعیت ناحیهٔ CA1 هیپوکمپ نسبت به ناحیهٔ شکنج دندانه‌دار (DG) در گروه‌های مختلف مطالعه قابل مشاهده است. CC نشان‌دهندهٔ ناحیهٔ جسم پینه‌ای می‌باشد. لایه‌های گرانولار و مولکولار در ناحیهٔ DG با تراکم سلولی آنها قابل مشاهده و تفکیک است. همچنین ساختار لایه‌های مولکولار (ML) و گرانولار (GL) در مخچه گروه‌های مختلف مطالعه قابل مشاهده است. WM نشان‌دهندهٔ ناحیهٔ ماده سفید مخچه می‌باشد.

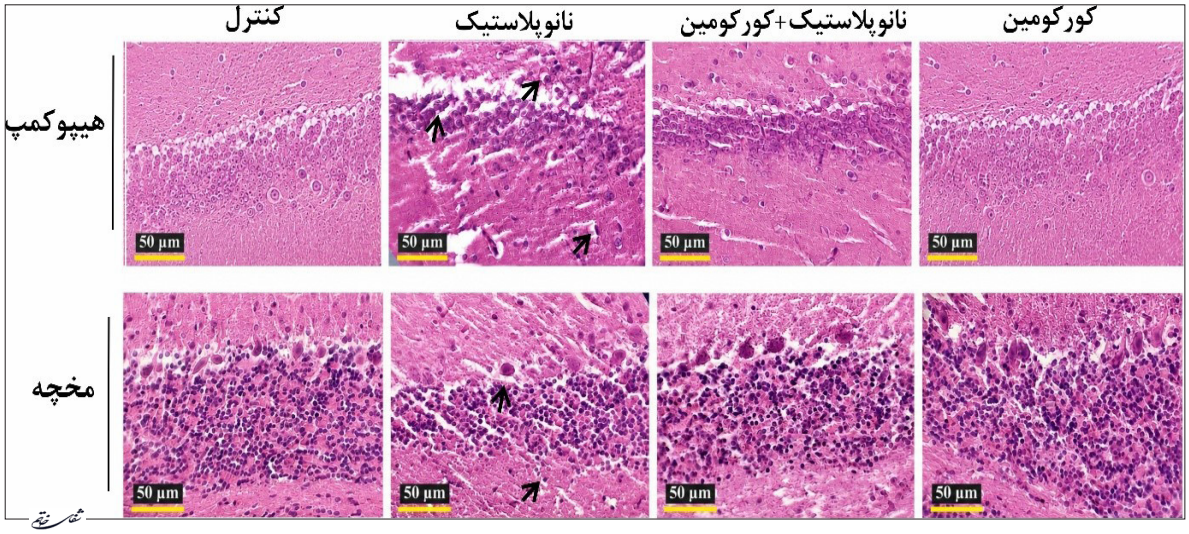

تصویر ۲- ساختار بافتی هیپوکمپ و مخچه در گروه‌های مختلف مطالعه با بزرگنمایی ۴۰۰ برابر (رنگ‌آمیزی H&E). ردیف بالا نمای هیپوکمپ و ردیف پایین نمای مخچه را در گروه‌های مختلف نشان می‌دهد. تفاوت‌های مشاهده‌شده در سازمان سلولی و تراکم نسبی سلول‌ها بین گروه‌های مطالعه در تصاویر قابل مشاهده است. پیکان‌های سیاه، تغییرات و بی‌نظمی سلولی را در گروه نانوپلاستیک نشان می‌دهند.

[Downloaded from shefayekhatam.ir on 2026-11-27]
[DOI: 10.66224/shefa.14.3.25]

نتایج بافت‌شناسی هیپوکمپ (ناحیه CA1)

نتایج بافت‌شناسی نشان داد که ضخامت لایه هرمی (پیرامیدال) در ناحیه CA1 در گروه نانوپلاستیک (۱/۵±۴۶/۲ میکرومتر) به‌طور معنی‌داری نسبت به گروه کنترل (۳/۲±۵۵/۳ میکرومتر) کاهش یافته است. در گروه دریافت همزمان کورکومین و نانوپلاستیک (۶/۱±۵۳/۲ میکرومتر)، افزایش معنی‌دار ضخامت لایه هرمی نسبت به گروه نانوپلاستیک مشاهده شد (P<۰/۰۵). تفاوت معنی‌داری در ضخامت لایه هرمی بین گروه‌های کنترل و کورکومین (۵/۲±۵۶/۲ میکرومتر) مشاهده نشد. در مورد تراکم سلول‌های نورونی در ناحیه CA1، گروه نانوپلاستیک (۸/۶±۱۲۸۱/۵۱ سلول/ میلی‌متر^۲) کاهش معنی‌داری نسبت به گروه کنترل (۸/۴±۱۴۱۳/۷۵ سلول/ میلی‌متر^۲) نشان داد (P<۰/۰۵). تفاوت تجویز کورکومین (۲/۳±۱۴۳۶/۱۰۱ سلول/ میلی‌متر^۲) به‌تنهایی تفاوت معنی‌داری در تعداد سلول‌های نورونی با گروه کنترل نداشت، اما در گروه همزمان (۳/۷±۱۳۶۰/۴۴ سلول/ میلی‌متر^۲)، افزایش معنی‌دار تراکم سلول‌های نورونی نسبت به گروه نانوپلاستیک مشاهده شد (P<۰/۰۵) (نمودار ۲، تصویر ۱ و ۲).

نتایج بافت‌شناسی شکنج دندانه‌دار (DG)

در بررسی ضخامت لایه مولکولار شکنج دندانه‌دار، گروه نانوپلاستیک کاهش معنی‌داری نسبت به گروه کنترل نشان داد (P<۰/۰۵). ضخامت لایه مولکولار شکنج دندانه‌دار گروه دریافت همزمان کورکومین و نانوپلاستیک افزایش معنی‌داری نسبت به گروه نانوپلاستیک داشت (P<۰/۰۵)، اما همچنان کمتر از گروه کنترل باقی ماند. در ضخامت لایه گرانولار شکنج دندانه‌دار نیز، گروه نانوپلاستیک کاهش معنی‌داری نسبت به گروه کنترل نشان داد (P<۰/۰۵). در حالی‌که تجویز کورکومین به‌صورت همزمان موجب بهبود معنی‌دار این شاخص نسبت به گروه نانوپلاستیک شد (P<۰/۰۵).

تراکم سلول‌های نورونی در شکنج دندانه‌دار نیز در گروه نانوپلاستیک به‌طور معنی‌داری در مقایسه با سایر گروه‌ها کاهش یافت (P<۰/۰۵). در مقابل، گروه دریافت همزمان کورکومین افزایش معنی‌داری نسبت به گروه نانوپلاستیک نشان داد، اگرچه همچنان کمتر از گروه کنترل بود (P<۰/۰۵) (نمودار ۳؛ تصویر ۱ و ۲).

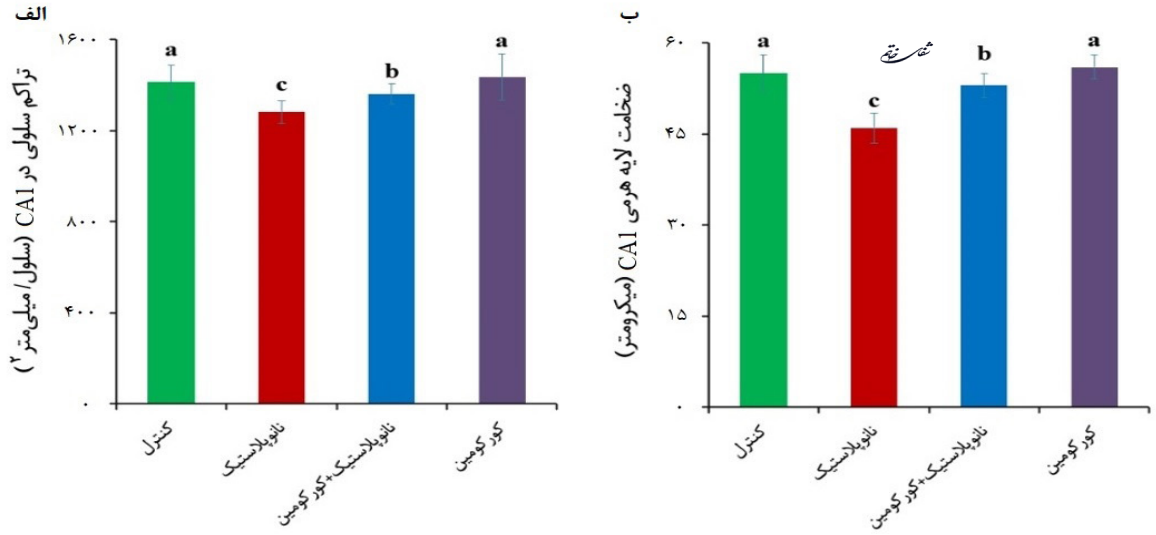

نمودار ۲- Mean±SD تعداد نورون‌های هرمی (الف) در مقیاس ثابت بافت و ضخامت لایه هرمی (ب) هیپوکمپ ناحیهٔ CA1. وجود حروف متفاوت (a، b و c) نشان دهنده تفاوت معنی‌دار بین گروه‌های مطالعه می‌باشد (P<۰/۰۵)

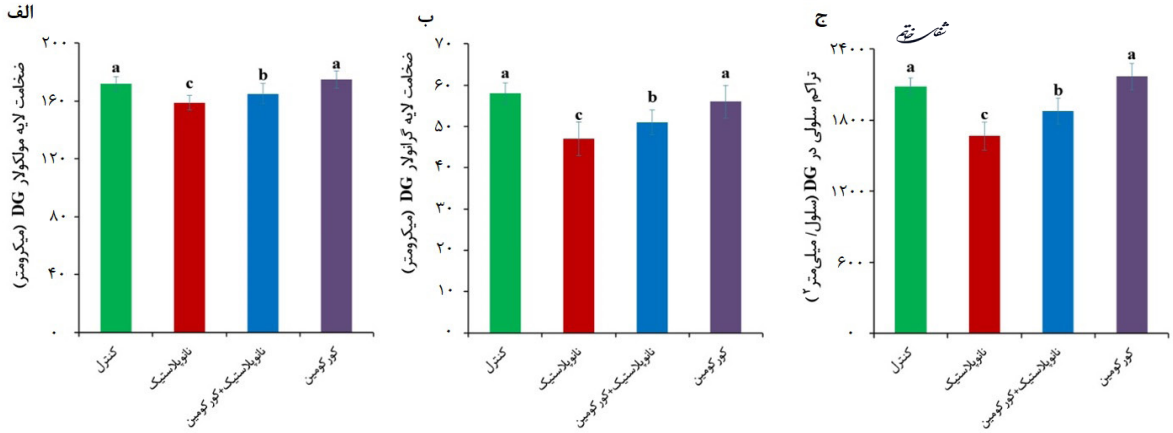

نمودار ۳- Mean±SD ضخامت لایه‌های مولکولار (الف)، گرانولار (ب) و تعداد نورون‌ها در مقیاس ثابت بافت شکنج دندانه‌دار (DG) هیپوکمپ(ج) در گروه‌های مختلف مطالعه. وجود حروف متفاوت (a، b و c) نشان دهنده تفاوت معنی‌دار بین گروه‌های مطالعه می‌باشد (P<۰/۰۵).

[Downloaded from shefayekhatam.ir on 2026-11-27]
[DOI: 10.66224/shefa.14.3.25]

نتایج شاخص‌های استرس اکسیداتیو در بافت مغز

نتایج ارزیابی شاخص‌های استرس اکسیداتیو در بافت مغز نشان داد که میزان ظرفیت آنتی‌اکسیدانی تام (TAC) در گروه نانوپلاستیک به‌طور معنی‌داری نسبت به گروه کنترل کاهش یافته است (P<۰/۰۵). در حالی‌که تجویز کورکومین به‌تنهایی تفاوت معنی‌داری با گروه کنترل نداشت، در گروه دریافت همزمان، افزایش معنی‌دار TAC نسبت به گروه نانوپلاستیک مشاهده شد (P<۰/۰۵). در مورد شاخص اکسیداتیو تام (TOS) گروه نانوپلاستیک افزایش معنی‌داری نسبت به گروه کنترل نشان (P<۰/۰۵). تجویز کورکومین موجب کاهش این شاخص شد و در گروه همزمان، مقدار TOS نسبت به گروه نانوپلاستیک به‌طور معنی‌داری کاهش یافت (P<۰/۰۵). همچنین، شاخص کلی استرس اکسیداتیو (OSI) در گروه نانوپلاستیک افزایش معنی‌داری نسبت به گروه کنترل داشت (P<۰/۰۵) در مقابل، گروه دریافت همزمان کورکومین کاهش معنی‌داری نسبت به گروه نانوپلاستیک نشان داد و به مقادیر نزدیک به کنترل رسید (P<۰/۰۵) (نمودار ۴).

بحث و نتیجه‌گیری

یافته‌های مطالعه حاضر نشان داد که مواجهه با نانوپلاستیک پلی‌استایرن منجر به بروز تغییرات قابل توجه در ساختار بافتی مغز، به‌ویژه در نواحی هیپوکمپ و شکنج دندانه‌دار، و نیز اختلال در تعادل اکسیداتیو می‌گردد. به‌طور مشخص، کاهش معنی‌دار در ضخامت لایه هرمی و تراکم سلول‌های نورونی در ناحیه CA1 و نیز کاهش شاخص‌های ساختاری در شکنج دندانه‌دار مشاهده شد، در حالی‌که تغییرات مخچه از نظر آماری معنی‌دار نبود. از سوی دیگر، افزایش معنی‌دار TOS و OSI و کاهش TAC در گروه دریافت نانوپلاستیک، بیانگر القای استرس اکسیداتیو در بافت مغز می‌باشد. استرس اکسیداتیو به‌عنوان یکی از مهم‌ترین مکانیسم‌های سمیت عصبی، در اثر عدم تعادل بین تولید ROS و ظرفیت سیستم‌های آنتی‌اکسیدانی ایجاد می‌شود (۱۳، ۱۲). نانوپلاستیک‌ها به‌دلیل اندازه کوچک و ویژگی‌های سطحی خاص، قادرند از سد خونی–مغزی عبور کرده و در بافت عصبی تجمع یابند، که این امر منجر به افزایش تولید ROS و فعال‌سازی مسیرهای آسیب‌زای

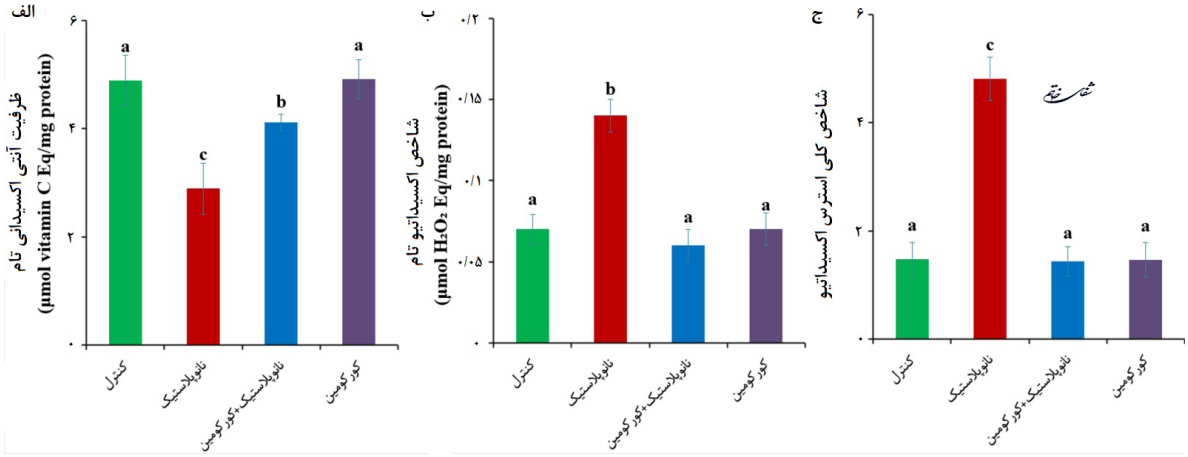

نمودار ۴- Mean±SD (الف) ظرفیت آنتی‌اکسیدانی تام (TAC)، (ب) شاخص اکسیداتیو تام (TOS) و (ج) شاخص کلی استرس اکسیداتیو (OSI) بافت مغز. وجود حروف متفاوت (a، b و c) نشان دهنده تفاوت معنی‌دار بین گروه‌های مطالعه می‌باشد (P<۰/۰۵).

سلولی می‌شود (۱). افزایش ROS می‌تواند از طریق پراکسیداسیون لیپیدی، آسیب به پروتئین‌ها و DNA و اختلال در عملکرد میتوکندری، مرگ سلولی را القا نماید (۱۵-۱۳). در مطالعه حاضر، افزایش معنی‌دار شاخص OSI در گروه نانوپلاستیک، نشان‌دهنده غلبه شرایط اکسیداتیو در بافت مغز است. این وضعیت احتمالا می‌تواند با فعال‌سازی مسیرهای آپوپتوزی، از جمله مسیر وابسته به کاسپازها، منجر به کاهش تراکم سلولی گردد (۱۷، ۱۶). کاهش معنی‌دار تراکم سلول‌های نورونی در ناحیه CA1 و شکنج دندانه‌دار هیپوکمپ در این مطالعه، با این مکانیسم‌ها همخوانی داشت. همچنین، هیپوکمپ به‌دلیل مصرف بالای اکسیژن و فعالیت متابولیکی زیاد، نسبت به استرس اکسیداتیو بسیار حساس است و به‌عنوان یکی از اولین نواحی درگیر در آسیب‌های ناشی از سمیت عصبی و نورونی شناخته می‌شود (۲، ۵) کاهش ضخامت لایه هرمی در CA1 و لایه‌های شکنج دندانه‌دار در مطالعه حاضر می‌تواند احتمالاً ناشی از کاهش تعداد نورون‌ها، اختلال در نوروژنز و یا تحلیل رفتن ساختارهای سیناپسی باشد. شکنج دندانه‌دار به‌عنوان یکی از معدود نواحی دارای نوروژنز در مغز بالغ، نقش کلیدی در یادگیری و حافظه دارد و آسیب به این ناحیه می‌تواند پیامدهای عملکردی قابل توجهی

[Downloaded from shefayekhatam.ir on 2026-11-27]
[DOI: 10.66224/shefa.14.3.25]

به‌دنبال داشته باشد (۱۹، ۱۸). مطالعات پیشین نیز نشان داده‌اند که استرس اکسیداتیو می‌تواند روند نوروژنز را مهار کرده و تمایز نورونی را مختل نماید (۲۱، ۲۰). در مقابل، نتایج این مطالعه نشان داد که تجویز کورکومین توانست به‌طور معنی‌داری اثرات مخرب نانوپلاستیک را تعدیل نماید. افزایش TAC و کاهش TOS و OSI در گروه دریافت همزمان، بیانگر بهبود تعادل اکسیداتیو است. کورکومین به‌عنوان یک ترکیب پلی‌فنولی با خواص آنتی‌اکسیدانی قوی، قادر است با مهار تولید ROS، افزایش سطح گلوتاتیون و تقویت فعالیت آنزیم‌های آنتی‌اکسیدانی نظیر سوپراکسید دیسموتاز و کاتالاز، از آسیب اکسیداتیو جلوگیری کند (۹، ۸). علاوه بر این، کورکومین دارای اثرات ضدالتهابی قابل توجهی است که از طریق مهار مسیر NF-κB و کاهش تولید سایتوکاین‌های التهابی اعمال می‌شود (۲۲). این اثرات می‌توانند به کاهش التهاب عصبی و در نتیجه حفظ یکپارچگی ساختاری نورون‌ها کمک کنند. بهبود معنی‌دار ضخامت لایه‌ها و تراکم سلول‌های نورونی در گروه دریافت همزمان کورکومین در این مطالعه، می‌تواند مؤید نقش نورومحافظتی این ترکیب باشد. نکته قابل توجه، عدم مشاهده تغییرات معنی‌دار در مخچه است. این موضوع می‌تواند ناشی از تفاوت در حساسیت نواحی مختلف مغز به استرس اکسیداتیو، تفاوت در میزان تجمع نانوپلاستیک‌ها، یا تفاوت در ظرفیت سیستم‌های دفاع آنتی‌اکسیدانی باشد. برخی مطالعات نیز نشان داده‌اند که هیپوکمپ نسبت به سایر نواحی مغز آسیب‌پذیری بیشتری در برابر عوامل نوروتوکسیک دارد (۲۳) در مجموع، نتایج این مطالعه نشان می‌دهد که نانوپلاستیک پلی‌استایرن با القای استرس اکسیداتیو، موجب آسیب ساختاری در بافت مغز به‌ویژه در هیپوکمپ و شکنج دندانه‌دار می‌شود، در حالی‌که کورکومین با خواص آنتی‌اکسیدانی و ضدالتهابی خود قادر است این اثرات را به‌طور قابل توجهی کاهش دهد. این یافته‌ها بر اهمیت استفاده از ترکیبات طبیعی آنتی‌اکسیدان در مقابله با اثرات زیان‌بار آلاینده‌های نوظهور تأکید دارند.

تشکر و قدردانی

نویسندگان مقاله، بدین وسیله تقدیر و تشکر خود را از معاونت پژوهشی دانشگاه شیراز به خاطر حمایت مالی از تحقیق حاضر، ابراز می‌دارند.

منابع

1. Moradi HR, Heydarian S, Abdollahinezhad S. Effects of Nanoplastics and Microplastics on the Health of the Peripheral and Central Nervous System. The Neuroscience Journal of Shefaye Khatam. 2024; 12(4): 97-110.

2. Boroomand M, Salehi E, Morady H, Rashidi M. Proective Effect of Frankincense Extract on the Histological Structure of Hippocampus and Cerebellum of Rats Exposed to Acrylamide. The Neuroscience Journal of Shefaye Khatam. 2024; 12(3): 64-76.

3. Trofin D-M, Sardaru D-P, Trofin D, Onu I, Tutu A, Onu A, et al. Oxidative stress in brain function. Antioxidants. 2025; 14(3): 297.

4. HR M, MT S, J Salar A. Wheat sprout effects on histological and histometrical structure and sperm parameters in testis of rat exposed to lead. 2017.

5. Liu Q, Wang Z, Cao J, Dong Y, Chen Y. The role of insulin signaling in hippocampal-related diseases: a focus on Alzheimer's disease. International Journal of Molecular Sciences. 2022; 23(22): 14417.

6. Moradi HR, Taherianfard M, Rashidi M, Javid Z, Hesami SA. Protective effects of wheat sprout on acrylamide toxicity in the hippocampus structure and spatial learning and memory of rat. The Neuroscience Journal of Shefaye Khatam. 2023; 11(2): 10-9.

7. Morovvati H, Khaksar Z, Sheibani MT, Anbara H, Kafiabad MA, Moradi HR. Effect of aspartame on histological and histometrical structure of prostate gland in adult mice. Qom Univ Med Sci J. 2019; 12(12): 14-27.

8. Tondro G, Darvishi M, Sahab-Negah S, Rajabzadeh G, Mohammadi A, Khaksar Z. Comparative Effects of Curcumin Nano-Niosomes and Free Curcumin on Apoptosis, Intracellular ROS, and STAT3/NF-κB Signaling Pathway in A549 Lung Cancer Cells. Journal of Veterinary Research. 2024; 79: 157-65.

9. Tondro G, Mohammadi A, Rajabzadeh G, Moradi HR, Negah SS. Niosomal Curcumin inhibited Gliomagenesis-Related markers in U87 cell line. The Neuroscience Journal of Shefaye Khatam. 2023.

10. Bostanifard M, Moradi HR, Khaksar Z, Abbasi S, Hadavand BS, Faraji M. Transplacental and lactational transfer of polystyrene nanoplastics leads to long-term ovarian impairment in rat offspring. Journal of Hazardous Materials Advances. 2026: 101007.

11. Hadizadeh-Bazaz M, Vaezi G, khaksari M, Hojati V. Curcumin attenuates spatial memory impairment by anti-oxidative, anti-apoptosis, and anti-inflammatory mechanism against methamphetamine neurotoxicity in male Wistar rats: Histological and biochemical changes. NeuroToxicology. 2021; 84: 208-17.

12. Khaksar Z, Moradi HR. Niacin (Vitamin B3) in Neurodegenerative Disorders: A Comprehensive Review of its Effects on Alzheimer's, Parkinson's, and Huntington's Diseases. Th

[Downloaded from shefayekhatam.ir on 2026-11-27]

[DOI: 10.66224/shefa.14.3.25]

Neuroscience Journal of Shefaye Khatam. 2025.

13. Moradi HR, Vafaeyan A, Khaksar Z, Alipour F. Protective effects of wheat sprouts extract against acrylamide-induced skin toxicity: Modulation of oxidative stress, apoptosis, and histomorphometric alterations in rats. Environmental Science and Pollution Research. 2026: 1-13.

14. Moradi HR, Tondro G, Darvishi MH, Sahab-Negah S, Mohammadi A, Khaksar Z. Effects of Nano-Niosomal Curcumin on Survival, Migration and DNA Fragmentation on A549 Lung Cancer Cells. Veterinary Research & Biological Products. 2025; 38(2): 53-61.

15. Negah SS, Moradi HR, Forouzanfar F, Sahraian MA, Faraji M. The role of small extracellular vesicles derived from glial cells in the central nervous system under both normal and pathological conditions. Neurochemical Research. 2025; 50(2): 89.

16. Moradi HR, Kazemipour N, Nazifi S, Khodayari M, Samadi L, Yousefi A. Protective effects of wheat sprout extract on acrylamide-induced toxicity in testis, prostate gland and sperm parameters of rats. Journal of Molecular Histology. 2025; 56(3): 137.

17. Moradi HR, Khaksar Z, Alipour F, Fathollahi S, Divar M-R, Rashidi M. Protective Role of Zingiber officinale Extract on Acrylamide-Induced Toxicity in Rat Testes: Immunohistochemical, Histomorphological, Biochemical, and Sperm Analysis. Andrologia. 2025; 2025(1): 9324806.

18. Khaksar Z, Morovvati H, Moradi HR, Sahab Negah S. The role of extracellular matrix in myelination and oligodendrogenesis of the central nervous system. The Neuroscience Journal of Shefaye Khatam. 2019; 7(2): 66-82.

19. Moradi HR, Hajali V, Khaksar Z, Vafaee F, Forouzanfar F, Negah SS. The next step of neurogenesis in the context of Alzheimer's disease. Molecular Biology Reports. 2021; 48(7): 5647-60.

20. Hajali V, Moradi HR, Sahab Negah S. Neurotransmitters Play as a Key Role in Adult Neurogenesis. The Neuroscience Journal of Shefaye Khatam. 2018; 6(4): 61-74.

21. Sarlak G, Vincent B. The roles of the stem cell-controlling Sox2 transcription factor: from neuroectoderm development to Alzheimer's disease? Molecular neurobiology. 2016; 53(3): 1679-98.

22. Tondro G, Rajabzade G, Mohammadi A, Moradi H, Sahab Negah S. Anti-inflammatory effects of nano-curcumin on a glioblastoma cell line. The Neuroscience Journal of Shefaye Khatam. 2022; 10(3): 48-56.

23. Cobley R, Hayat H, Wright C. A self-resetting spiking phase-change neuron. Nanotechnology. 2018; 29(19): 195202.

[Downloaded from shefayekhatam.ir on 2026-11-27]

[DOI: 10.66224/shefa.14.3.25]