

Awake Neurosurgery: Treatment of Three Patients Suffering from Intractable Epilepsy Due to Brain Tumor in Iran

Ali Gorji^{1, 2*}, Walter Stummer³, Klaus Hahnenkamp⁴, Mohammad Hashemi⁵

¹ Shefa Neuroscience Research Center, Khatam-al-Anbia Hospital, Tehran, Iran.

² Epilepsy Research Center, Westfälische Wilhelms-Universität Münster, Münster, Germany.

³ Klinik und Poliklinik für Neurochirurgie, Westfälische Wilhelms-Universität Münster, Münster, Germany.

⁴ Department of Anesthesia, Intensive Care and Pain Medicine, Westfälische Wilhelms-Universität Münster, Münster, Germany.

⁵ Department of Pathology, Khatam-al-Anbia Hospital, Tehran, Iran.

Article Info:

Received: 5 Feb, 2014

Accepted: 19 Feb, 2014

ABSTRACT

Introduction: Awake neurosurgery permits the continuous assessment of neurological functions during the brain surgery. In patients in which the tumor is located adjacent to or in an eloquent brain region, such as the language or motor cortex, an awake craniotomy is indicated that allows for intraoperative brain mapping by direct cortical stimulation. **Case Description:** Three patients (2 male veterans and 1 female; aged 20-49 years) suffering from intractable epilepsy and brain tumor in frontal and parietal were undergone awake neurosurgery in Khatam Hospital, Tehran, Iran. The resection of the lesions was performed under local anesthesia and continuous neurological examination. Intraoperative brain stimulation was performed to localizing the sensitive regions close to brain tumors. **Results:** Complete (2 patients) and partial resection (1 patient) of brain tumors were performed during surgeries. There were no neurological deficits or psychological sequelae after the tumor resection. Two months after surgeries, two patients did not experience any seizure attack. The number of seizures in the third patient significantly reduced. **Conclusion:** Awake neurosurgery is a safe procedure that assists in performing minimally invasive resection of lesions in eloquent and non-eloquent brain regions.

Key words:

1. Neurosurgery
2. Neoplasms
3. Neoplasm Metastasis
4. Anesthesia, General

* **Corresponding Author:** Ali Gorji

E-mail: gorjial@uni-muenster.de

جراحی مغز در حالت هوشیاری کامل: درمان سه بیمار مبتلا به صرع مقاوم به درمان ناشی از تومور مغزی در ایران

علی گرجی^{۱،۲*}، والتر اشتوما^۲، کلاس هانکمپ^۴، محمد هاشمی^۵

^۱ مرکز تحقیقات علوم اعصاب شفا، بیمارستان خاتم الانبیاء، تهران، ایران.

^۲ مرکز تحقیقات صرع، دانشگاه مونستر، مونستر، آلمان.

^۳ بخش جراحی مغز و اعصاب، دانشگاه مونستر، مونستر، آلمان.

^۴ بخش بیهوشی، بخش مراقبت های ویژه و درد، دانشگاه مونستر، مونستر، آلمان.

^۵ بخش آسیب شناسی، بیمارستان خاتم الانبیاء، تهران، ایران.

اطلاعات مقاله

تاریخ پذیرش: ۳۰ بهمن ۱۳۹۲

تاریخ دریافت: ۱۶ بهمن ۱۳۹۲

چکیده

مقدمه: جراحی مغز در حالت هوشیاری کامل ما را قادر می سازد تا عملکرد سیستم عصبی را در جریان عمل جراحی بررسی نماییم. در بیمارانی که تومور مغزی آن ها در نزدیکی مناطق حساس مغز نظیر مرکز تکلم یا منطقه ی حرکتی کورتکس می باشد، انجام جراحی مغز در حالت هوشیاری که اجازه می دهد بوسیله ی تحریک مستقیم قشر مغز نقشه ی مناطق مختلف را مشخص کند، توصیه می شود. **توصیف بیمار:** سه بیمار (دو مرد جانباز و یک زن، بین سنین ۴۹ - ۲۰ سالگی) که از صرع مقاوم به درمان و تومور مغزی در نواحی آهیانه ای و قدامی مغز رنج می بردند در بیمارستان خاتم الانبیا تهران تحت عمل جراحی مغز با هوشیاری کامل قرار گرفتند. برداشت ضایعات مغزی تحت بیهوشی موضعی و کنترل مداوم علایم عصبی انجام گرفت. تحریک مغزی در طول جراحی برای مشخص کردن نواحی حساس مغز نزدیک به تومورها انجام گردید. **یافته ها:** تومورهای مغزی در دو بیمار به طور کامل و در یک بیمار به طور نسبی در طول جراحی ها برداشته شدند. بعد از جراحی برداشتن تومورها، بیماران دچار هیچ گونه ضایعات عصبی و روانی نگردیدند. دو ماه بعد از جراحی ها دو تن از بیماران هیچ حمله ی تشنجی نداشته اند و بیمار سوم به طور قابل ملاحظه ای از حملاتش کاسته شد. **نتیجه گیری:** جراحی مغز در حالت هوشیاری کامل یک روش مطمئن است که به ما کمک می نماید که ضایعات را با حداقل تهاجم بافتی از مناطق حساس حرکتی و حسی و مناطق غیر حساس مغز خارج نماییم.

کلید واژه ها:

۱. جراحی مغز و اعصاب
۲. سرطان
۳. متاستاز سرطان
۴. بیهوشی عمومی

* نویسنده مسئول: علی گرجی

آدرس الکترونیکی: gorjial@uni-muenster.de

مقدمه

بیماری پارکینسون یا دیستونیا (Dystonia) شناخته شده اند. استفاده از الکترودهای تحریکی مغزی در این مناطق از روش های درمانی بسیار مؤثر در بسیاری از این بیماران می باشد. با استفاده از عمل جراحی مغز در حالت هوشیاری می توان از صحیح بودن محل قرار گرفتن الکترودهای تحریکی مغزی از طریق تحریک هسته های عمقی مغز و تأثیر آن در بیمار مطمئن گردید و شانس جراحی مجدد را به خاطر تغییر محل الکترودها کاهش داد (۶).

در جراحی بیماران مبتلا به صرع گاهی نیاز می شود تا برای تعیین دقیق حاشیه ی منطقه ی تولید کننده ی امواج صرعی در مغز از الکتروکورتیکوگرافی استفاده شود. گرچه انجام الکتروکورتیکوگرافی تحت بیهوشی عمومی کنترل شده قابل انجام است، اما داروهای بیهوشی متفاوت به درجات مختلف امواج مغزی ثبت شده در الکتروکورتیکوگرافی را تحت تأثیر قرار می دهند و جراحی مغز در حالت هوشیاری مطمئن ترین و بهترین تکنیک برای ثبت این امواج و مشخص نمودن منطقه ی صرعی در مغز می باشد (۷).

انتخاب دقیق بیماران با سلامت کامل روانی و انگیزه ی بالا برای بهبودی که قادر به همکاری در اتاق عمل با تیم جراحی باشند یک عامل بسیار مهم در موفقیت این نوع جراحی است. عدم تعادل روانی - شناختی بیمار و همچنین مشکل در برقراری ارتباط با دیگران (نظیر بیماران مبتلا به دیسفاژی) از مواردی هستند که اجازه ی این عمل را نمی دهند. بیماران مبتلا به بیماری اضطراب و کسانی که بسیار حساس به درد می باشند نیز نمی توانند تحت این نوع جراحی قرار بگیرند. انجام جراحی مغز در بیماران مبتلا به تومور مغزی در ناحیه ی تحتانی لب پس سری که بایستی در حالت نشسته جراحی شوند و ضایعات پرده های مغزی نیز قادر به جراحی در حالت هوشیاری نخواهند بود (۸).

آمادگی قبل از انجام جراحی مغز در حالت هوشیاری شامل ثبت دقیق اختلالات حسی و حرکتی بیمار قبل از جراحی و در صورت ابتلاء به صرع مشخص کردن نوع و الگوی حملات صرعی و داروهای مورد استفاده آن ها می باشد. غلظت خونی داروهای مصرفی بایستی تعیین شوند و داروها به طور منظم مورد استفاده قرار بگیرند. دادن داروهای آرام بخش یا ضد افسردگی قبل از جراحی مجاز نیست. در بیماران صرعی که برای انجام جراحی صرع برگزیده شده اند، استفاده از بنزودیازپامین ها ممنوع می باشد تا اثر آن ها بر روی الکتروکورتیکوگرام منجر به اختلال تشخیصی نگردد.

بیمار بایستی قبل از عمل از نظر روانی برای شرکت در این نوع جراحی که گاهی ساعت ها به طول می انجامد آماده شود و جزئیات جراحی و نوع همکاری بیمار و همچنین سؤالاتی که تیم جراحی از بیمار در طی عمل خواهند کرد در اختیار وی قرار بگیرد. به بیمار بایستی اطمینان داد که در طول جراحی به هیچ وجه درد نخواهد داشت و وی بایستی هرگونه احساس

کاهش عوارض ناشی از جراحی اعصاب و به خصوص جراحی مغز در چند دهه ی اخیر به عنوان یکی از اهداف اصلی در تکوین و تدوین جراحی های نوین این رشته قرار گرفته است. در گذشته ی نه چندان دور جراحی های مغز با عوارض جبران ناپذیری نظیر فلج اندام ها و یا از دست دادن قدرت تکلم همراه بودند. این عوارض بیشتر ناشی از نقصان آگاهی تیم جراحی از مناطق با اهمیت مغز نظیر مرکز تکلم یا مرکز حرکتی مغز بود. آگاهی ما در چند دهه ی گذشته در تشخیص این مناطق به خصوص با استفاده از تکنیک های تصویر برداری افزایش پیدا کرده است. گرچه روش هایی نظیر Functional MRI به ما این اجازه را می دهد تا به محل مراکز حساس و پرخطر مغز نظیر مرکز تکلم یا مناطق حرکتی اندام ها و صورت پی ببریم^۱، اما میزان حساسیت این روش ها به حدی نیست که با اطلاعات به دست آمده از آن ها بتوان با اطمینان کامل اقدام به خارج نمودن ضایعات مغزی در تمام بیماران کرد (۱، ۲).

در اوایل قرن نوزدهم بسیاری از بیماران با ضایعه ی مغزی تحت عمل جراحی مغز در حالت هوشیاری قرار می گرفتند. علت اصلی انجام عمل جراحی در حالت هوشیاری در این بیماران خطر بالای بیهوشی و مرگ و میر بالای بیماران در اثر بیهوشی در آن زمان بود. با پیشرفت روش های بیهوشی در سال های بعد انجام عمل جراحی مغز در حالت هوشیاری به تدریج منسوخ گردید. با این وجود این روش جراحی با هدف بالا بردن ایمنی عمل جراحی مغز همزمان با پیشرفت روش های الکتروفیزیولوژی مجدداً در دو دهه ی اخیر به اتاق های عمل بازگشت (۲).

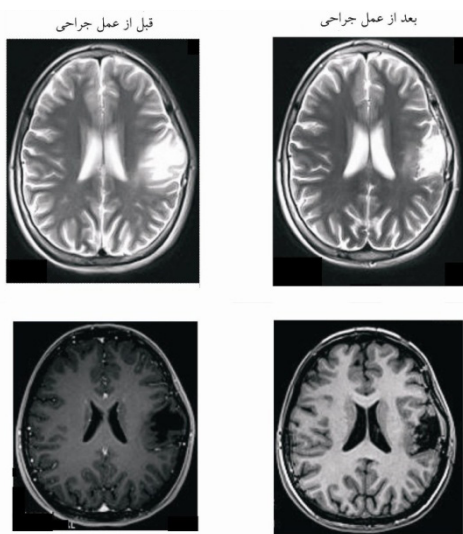
عمل جراحی مغز در حالت هوشیاری یکی از تکنیک های انتخابی برای بعضی اعمال جراحی مغز شامل خارج کردن ضایعات مغزی در مناطق خاص کورتکس مغز، اعمال جراحی صرع و جراحی های مغز برای درمان بیماری های حرکتی (Movement Disorders) می باشد. ضایعات فضاگیر مغزی نزدیک به مراکز حرکتی تکلم در کورتکس مغز با استفاده از تحریک مداوم الکتریکی قشر مغز (Cortical Stimulation) می توانند با ایمنی بالایی از مغز خارج شوند. تحریک قشر مغز در جریان عمل جراحی با کمک بیمار در پاسخ به فرمان هایی که توسط تیم جراحی به وی داده می شود جراح را قادر به ترسیم دقیق نقشه ی مراکز حساس مغز می نماید (۳، ۴). این تکنیک جراح را قادر می سازد تا ضایعات مغزی نظیر تومورهای مغزی را که در مجاورت مراکز بروکا یا ورنیکه (مراکز حرکتی و حسی تکلم) در نیمکره ی غالب مغز و یا در کورتکس حسی - حرکتی قرار گرفته اند و اغلب به عنوان ضایعات غیر قابل جراحی شناخته می شوند، با موفقیت از مغز خارج سازد. ترکیبی از این روش و FMRI موفقیت عمل جراحی را بیش از اندازه افزایش می دهد (۵).

ضایعات هسته های عمقی مغزی نظیر هسته های ساب تالامیک، مسئول بیماری های حرکتی مقاوم به درمان نظیر

^۱ Brain Mapping

این سه بیمار بین ۸ تا ۲۰ سال دچار حملات صرعی فوکال یا جنرالیزه ی مقاوم به درمان های دارویی بودند. هر سه بیمار تحت درمان با ۳ تا ۵ داروی ضد صرع بودند که سطح خونی این داروها در حد درمانی قرار داشتند. هر سه بیمار تحت بررسی مانیتورینگ طولانی مدت (Long-Term monitoring) قرار گرفتند و نتایج این بررسی ها نشان داد که کانون صرع هر سه بیمار با محل تومور مطابقت دارد.

در بررسی های پرتونگاری انجام شده توسط MRI، ضایعات فضاگیر بزرگ لوب های پیشانی چپ، آهیانه ای چپ و آهیانه ای قدامی چپ همراه با ورم خفیف در اطراف این ضایعات و تغییرات سیگنال های ثبت شده در حاشیه ی ضایعه را نشان داد. ضایعات مغزی به صورت یکپارچه (Solid) گزارش گردیدند (تصویر ۱).



تصویر ۱- تصویر MRI یکی از بیماران مبتلا به تومور مغزی، قبل و بعد از عمل جراحی در حالت هوشیاری کامل.

هر سه بیمار تحت عمل جراحی مغز در حالت هوشیاری قرار گرفتند. پس از قرار دادن دستگاه ثابت کننده ی سر Mayfield قسمتی از جمجمه ی بیماران در بالای ضایعات یاد شده تحت بی حسی موضعی برداشته شد. بیماران از ابتدای جراحی تا زمان برداشتن کامل ضایعه در حالت هوشیاری کامل قرار داشتند. بی حسی عمومی بیماران به وسیله ی پروپوفول و فنتانیل ایجاد گردید. داروهای بی حسی به طور مداوم به بیمار تجویز می گردید و میزان داروی تجویزی بر اساس وضعیت بالینی تنظیم می گردید. دو نفر از بیماران در طول جراحی به علت حالت تهوع متوکلوپرامید دریافت نمودند. بیماران در طول عمل جراحی سوند ادراری داشتند و یک ماسک ساده ی اکسیژن به صورت متناوب بر روی بینی و دهان بیمار قرار می گرفت.

پس از باز شدن جمجمه و کنار زدن پرده های مغز، یک گرید ۸ الکترودی برای انجام الکتروکورتیکوگرافی در مجاورت ضایعه ی مغزی قرار گرفت. امواج مغزی از طریق ۶ الکتروود ثبت گردید و ۲ الکتروود دیگر به عنوان الکتروود مرجع استفاده شدند.

ناراحتی را به سرعت به تیم جراحی اطلاع دهد. در جریان جراحی به خصوص در ناحیه لوب گیجگاهی (Temporal Lobe) بایستی شانس ایجاد حالت تهوع در طول جراحی را به بیمار اطلاع داد (۸، ۹).

در طول جراحی مغز در حالت هوشیاری اتاق عمل بایستی بسیار آرام باشد و ورود افراد غیر ضروری به اتاق محدود گردد و کلیه ی پرسنل اتاق عمل از انجام این جراحی آگاه باشند. وضعیت بیمار بر روی تخت جراحی و احساس راحتی بیمار بسیار مهم است. در بیمارانی که ثابت کننده سر Mayfield استفاده می شود بایستی داروی بی حس کننده به میزان کافی در محل وصل کردن وسیله به سر تزریق گردد. باز کردن جمجمه در صورتیکه بیمار در کل عمل جراحی هوشیار است به راحتی با تزریق داروهای بی حس کننده قابل انجام است. برای بعضی بیماران می توان در حین باز نمودن جمجمه (به خاطر اجتناب از استرس ناشی از صدای وسایل جراحی) از بیهوشی عمومی سطحی استفاده نمود (جراحی خواب-بیدار-خواب، Sleep-Awake-Sleep Surgery). استفاده از پروپوفول به همراه فنتانیل بهترین ترکیب برای ایجاد بی دردی در طول جراحی مغز می باشد (۲، ۸، ۹). کنترل راه تنفس بیمار (بدون استفاده از لوله گذاری) تا انتهای جراحی بایستی به دقت انجام شود. عدم لوله گذاری در دهان امکان ارتباط کامل بیمار را در طول عمل با تیم جراحی میسر می سازد.

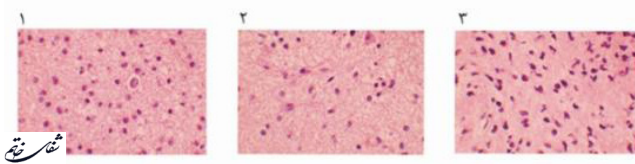
حملات تشنجی در ۱۸-۱۶ درصد اعمال جراحی مغز در حالت هوشیاری و اغلب در جریان جراحی صرع از عوارض شایع این تکنیک می باشد. واکنش های دیسفوریک ممکن است رخ دهد که می تواند منجر به از دست رفتن کنترل بیمار در جریان جراحی گردد (۱۰). حالت تهوع و استفراغ در ۸ تا ۵۰ درصد از جراحی های مغز در حالت هوشیاری گزارش شده است. تغییرات تنفسی گاهی می تواند منجر به ادم مغزی مختصر گردد که نیاز به درمان سریع جهت پیشگیری از افزایش این ادم دارد. آمبولی هوایی و آسپیراسیون از سایر عوارض جراحی می باشند.

با این وجود بایستی ذکر شود که این تکنیک یک عمل جراحی بسیار مطمئن می باشد و مرگ و میر در اثر تکنیک مورد استفاده در بین ۱۰۰۰ بیمار بررسی شده گزارش نشده است. شانس بروز مواردی که تیم جراحی مجبور به تبدیل روند هوشیاری به بیهوشی کامل گردد حدود ۲ تا ۶ درصد گزارش گردیده است (۱۱).

توصیف بیمار

سه بیمار (دو مرد و یک زن) به علت ابتلاء به صرع مقاوم به درمان ناشی از تومور مغزی تحت عمل جراحی مغز در حالت هوشیاری در بیمارستان خاتم الانبیاء تهران قرار گرفتند. دو مرد بیمار از جانبازان جنگ تحمیلی (۴۵ و ۴۹ ساله) و بیمار سوم یک خانم ۲۰ ساله از خانواده ی جانبازان بودند. تومورهای این بیماران در لوب آهیانه ای چپ (Parietal)، آهیانه ای - قدامی چپ (Frontoparietal) و پیشانی چپ (Frontal) قرار داشتند.

الیگواستروسیتوما گزارش گردید (تصویر ۲).



1. Frontoparietal Mass Protoplasmic Astrocytoma, Low Grade, Who Grade Ii
2. Frontal Lobe Mass, Frozen and Permanent Ox: Low Grade Oligoastrocytoma, Who Grade Ii
3. Parietal Lobe Mass: Low Grade Astrocytoma, Who Grade I, Ii

تصویر ۲- تصاویر شناسی از بافت به دست آمده در جریان جراحی مغز در حالت هوشیاری در سه بیمار در بیمارستان خاتم الانبیاء (ص) تهران.

هر سه بیمار پس از عمل جراحی هیچگونه نقصان حرکتی - حسی نداشتند و قدرت تکلم همه ی آن ها سالم ماند. دو ماه پس از عمل جراحی هیچگونه حمله ی تشنجی در دو بیمار عمل شده مشاهده نگردید و در یک بیمار دیگر تعداد و شدت حملات به طور معناداری کاهش پیدا کرده بود. هر سه بیمار برای ادامه ی درمان و پیگیری به آنکولوژیست معرفی گردیدند.

بحث و نتیجه گیری

جراحی مغز در حالت هوشیاری به طور روزافزونی در مراکز معتبر پزشکی جهان برای درمان بیمارانی که با روش های دیگر قابل درمان نیستند مورد استفاده قرار می گیرد. همچنین سالانه مراکز جراحی مغز و اعصاب بیشتری خود را برای انجام این تکنیک جراحی آماده می سازند. این تکنیک جراحی توسط تیمی مرکب از جراح مغز و اعصاب، متخصص بیهوشی، نوروفیزیولوژیست، روانپزشک و روانشناس انجام می شود و در پیگیری بیمار پس از جراحی متخصص طب فیزیکی و فیزیوتراپیست به تیم اضافه می گردد. ترکیبی از یک تیم جراحی با تجربه و انتخاب مناسب بیمار پیش آگهی انجام این جراحی را به صورت معنا داری بهبود می بخشد (۱۱، ۱۰). انجام این جراحی در یک مرکز درمانی در ایران نوید کمک به بیمارانی که سال ها بر چسب بیمارانی غیر قابل عمل را با خود می کشیدند، می دهد.

پتانسیل های فراخوانده (Evoked Potential) در نواحی حسی و حرکتی مغزی توسط یک عدد دستگاه تحریک الکتریکی مغزی (OSIS/Germany) و با تحریک های الکتریکی (3-60 Hz) ایجاد گردید و توسط الکترودهای نصب شده بر روی عضلات و همچنین الکتروکورتیکوگرافی ثبت می گردیدند.

تحریک های الکتریکی به صورت مکرر در نواحی اطراف و بر روی ضایعه اعمال می گردیدند و با پرسش از بیمار جهت انجام حرکت اندام و تکلم سعی بر مشخص نمودن دقیق مراکز حرکتی و تکلم در بیمار گردید.

پس از مشخص شدن نقشه ی دقیق قشر مغزی بیمار، ضایعات فضا گیر یاد شده با دقت از مغز خارج گردید. در هر مرحله از تخلیه ی ضایعه ی مغزی، تحریک های الکتریکی در نواحی یاد شده تکرار می گردیدند تا شانس صدمه ی احتمالی به کانون های حساس قشر مغز به حداقل برسد. اعمال جراحی در حالت هوشیاری با تخلیه ی کامل ضایعه در دو بیمار به پایان رسید. در یکی از بیماران به علت تکرار حملات صرعی در طی جراحی پس از تخلیه ی نسبی، عمل جراحی به وسیله ی بیهوشی عمومی ادامه پیدا کرد و به پایان رسید. در طول عمل همچنین با استفاده از بررسی امواج صرعی ثبت شده در الکتروکورتیکوگرام سعی گردید تا تمام نواحی اطراف ضایعه ی فضا گیر که کانون این امواج بودند نیز در صورت امکان تخلیه شوند. تطبیق محل ۶ الکتروود ثبت کننده ی امواج مغزی با نواحی مختلف مغز امکان تفکیک بافت های تولید کننده ی امواج صرعی و بافت سالم را فراهم می نمود. اعمال جراحی یاد شده بین ۴ تا ۷ ساعت به طول انجامید. بافت مغزی تخلیه شده جهت بررسی های آسیب شناسی و تحقیقات بر روی گیرنده های سلولی به بخش های مربوطه ارسال گردید.

یافته ها

پس از بررسی های انجام شده نتیجه ی آسیب شناسی سه بیمار عمل شده پروتوپلاسمیک آستروسیتوما، آستروسیتوما و

منابع

1. Kunieda T, Kikuchi T, Miyamoto S. Epilepsy surgery: surgical aspects. *Curr Opin Anaesthesiol*. 2012; 25(5): 533-9.
2. Conte V, Baratta P, Tomaselli P, Songa V, Magni L, Stocchetti N. Awake neurosurgery: an update. *Minerva Anesthesiol*. 2008; 74(6): 289-92.
3. Zhang Z, Jiang T, Xie J, Liu FS, Li SW, Qiao H, et al. Surgical strategies for glioma involving language areas. *Chin Med J (Engl)*. 2008; 121(18): 1800-5.
4. Amorim RL, Almeida AN, Aguiar PH, Fonoff ET, Itshak S, Fuentes D, et al. Cortical stimulation of language fields under local anesthesia: optimizing removal of brain lesions adjacent to speech areas. *Arq Neuropsiquiatr*. 2008; 66(3): 534-8.
5. Kim SS, McCutcheon IE, Suki D, Weinberg JS, Sawaya R, Lang FF, et al. Awake craniotomy for brain tumors near eloquent cortex: correlation of intraoperative cortical mapping with neurological outcomes in 309 consecutive patients. *Neurosurgery*. 2009; 64(5): 836-45.

6. Chacko AG, Thomas SG, Babu KS, Daniel RT, Chacko G, Prabhu K, et al. Awake craniotomy and electrophysiological mapping for eloquent area tumours. *Clin Neurol Neurosurg.* 2013; 115(3): 329-34.
7. Erickson KM, Cole DJ. Anesthetic considerations for awake craniotomy for epilepsy and functional neurosurgery. *Anesthesiol Clin.* 2012; 30(2): 241-68.
8. Brydges G, Atkinson R, Perry MJ, Hurst D, Laqua T, Wiemers J. Awake craniotomy: a practice overview. *AANA J.* 2012; 80(1): 61-8.
9. Erickson KM, Cole DJ. Anesthetic considerations for awake craniotomy for epilepsy. *Anesthesiol Clin.* 2007; 25(3): 535-55.
10. Wrede KH, Stieglitz LH, Fiferna A, Karst M, Gerganov VM, Samii M, et al. Patient acceptance of awake craniotomy. *Clin Neurol Neurosurg.* 2011; 113(10): 880-4.
11. Rughani AI, Rintel T, Desai R, Cushing DA, Florman JE. Development of a safe and pragmatic awake craniotomy program at Maine Medical Center. *J Neurosurg Anesthesiol.* 2011; 23(1): 18-24.