Evaluation of Diagnostic Accuracy of Sacroiliac Joint Block under Sonographic Guidance in Low Back and Pelvic Pain

Seyed Masoud Hashemi[1], Vahid Akhyani[1]*, Peyman Dadkhah[1], Parviz Jalili[1], Majid Poorfarokh[1], Elahe Saafi[2]

[1] Pain Fellowship Program, Department of Anesthesiology, School of Medicine, Shahid Beheshti University of Medical Sciences, Tehran, Iran.
[2] Pain Nursing service, Akhtar Hospital, Shahid Beheshti University of Medical Sciences, Tehran, Iran.

Article Info:

Received: **19 Apr 2014** ***Accepted:*** **5 May 2014**

ABSTRACT

Introduction: The origin of 16% to 30% of low back pain is sacroiliac joint. It is difficult to distinguish the sacroiliac joint pain from other types of low back pain using history and physical examination. Radiological imaging has little role in diagnosis of the sacroiliac joint pain and diagnostic blocks are the gold standard in these patients. The main objective of this study is to evaluate the accuracy and safety of diagnostic sacroiliac joint block (DSJB) under sonographic guidance. ***Materials and Methods:*** This analytic cross sectional study was conducted on 65 patients. DSJB under sonographic guidance was done for all patients with 1 ml radiographic contrast material and 1 ml local anesthetic (2% lidocaine). In order to confirm intra-articular injection by sonographic guidance, fluoroscopic spot images were considered. The side effect and positive predictive value of physical provocative tests of sacroiliac joint were evaluated. ***Results:*** Of 65 diagnostic blocks, after fluoroscopic confirmation, 62 injections were intra-articular and only 3 were peri-articular. There was a significant statistical correlation between procedure time and patients' body mass index. 3 and 4 to 6 positive provocative tests of sacroiliac joint resulted in a positive predictive value of 83.3% and 93.3%, respectively. The procedure had no side effect and complication. ***Conclusion:*** Based on the obtained results, diagnostic block of sacroiliac joint under sonographic guidance has reasonable accuracy without side effects. If performed by experienced clinicians in nerve block under sonographic guidance, it can be valuable alternative method for other guidance modalities in diagnosis of patient with sacroiliac joint pain.

Key words:

1. Sacroiliac Joint
2. Pelvic Pain
3. Ultrasonography
4. Fluoroscopy

* ***Corresponding Author:*** Vahid Akhyani

E-mail: *vahid_akhyani@yahoo.com*

[Downloaded from shefayekhatam.ir on 2026-01-30]

[DOI: 10.18869/acadpub.shefa.2.2.31]

ارزیابی دقت تشخیصی بلوک مفصل ساکروایلیاک تحت هدایت سونوگرافی در درد کمر و لگن

سید مسعود هاشمی[۱]، وحید اخیانی[۱*]، پیمان دادخواه[۱]، پرویز جلیلی[۱]، مجید پورفرخ[۱]، الهه صافی[۲]

[۱] گروه آموزش فلوشیپ درد، بخش بیهوشی، دانشکده پزشکی، دانشگاه علوم پزشکی شهید بهشتی، تهران، ایران.
[۲] گروه پرستاری درد، بیمارستان اختر، دانشگاه علوم پزشکی شهید بهشتی، تهران، ایران.

اطلاعات مقاله:
تاریخ دریافت: ۳۰ فروردین ۱۳۹۳
تاریخ پذیرش: ۱۵ اردیبهشت ۱۳۹۳

چکیده

مقدمه: منشأ حدود ۱۶٪ تا ۳۰٪ دردهای ناحیهٔ کمر، مفصل ساکروایلیاک است. افتراق درد ناشی از مفصل ساکروایلیاک از سایر علل کمردرد، با اخذ تاریخچهٔ پزشکی و معاینهٔ بالینی مشکل است. رادیوگرافی نیز ارزش کمی در تشخیص درد مفصل ساکروایلیاک دارد و بلوک تشخیصی روش استاندارد طلایی تشخیص در این بیماران است. هدف از مطالعهٔ حاضر بررسی دقت و ایمنی بلوک تشخیصی این مفصل تحت هدایت سونوگرافی است. **مواد و روش‌ها:** این مطالعهٔ مقطعی با بعد تحلیلی بر روی ۶۵ بیمار انجام شد. برای تمام این بیماران بلوک تشخیصی مفصل ساکروایلیاک تحت هدایت سونوگرافی با ۱ میلی‌لیتر مادهٔ حاجب و ۱ میلی‌لیتر بی‌حسی موضعی (لیدوکایین ۲٪) انجام شد. به منظور صحت تزریق داخل مفصلی تحت هدایت سونوگرافی، نمای فلوروسکوپی بررسی شد. عوارض جانبی و ارزش اخباری مثبت معاینات فیزیکی تحریکی مفصل ساکروایلیاک ارزیابی شد. **یافته‌ها:** از ۶۵ مورد بلوک تشخیصی، پس از تأیید فلوروسکوپی، ۶۲ تزریق به صورت داخل مفصلی و تنها ۳ تزریق اطراف مفصلی بودند. یک ارتباط معنی‌داری بین زمان صرف شده و شاخص تودهٔ بدنی بیماران وجود داشت. وجود ۳ و ۴ تا ۶ معاینهٔ تحریکی مثبت مفصل ساکروایلیاک به ترتیب ارزش اخباری مثبت ۸۳/۳٪ و ۹۳/۳٪ داشتند. عارضهٔ جانبی یا مشکل خاصی در روش کار وجود نداشت. **نتیجه‌گیری:** بر طبق یافته‌های به دست آمده، انجام بلوک تشخیصی مفصل ساکروایلیاک تحت هدایت سونوگرافی دقت مناسبی داشت و بدون عارضهٔ جانبی خاصی بود. اگر بلوک‌های عصبی تحت هدایت سونوگرافی توسط افراد متبحر انجام شود، می‌تواند جایگزین ارزشمندی برای دیگر روش‌های تصویربرداری هدایتی در تشخیص بیماران با درد مفصل ساکروایلیاک شود.

کلید واژه‌ها:
۱. مفصل ساکروایلیاک
۲. درد لگن
۳. سونوگرافی
۴. فلوروسکوپی

*نویسنده مسئول: وحید اخیانی
آدرس الکترونیکی: *vahid_akhyani@yahoo.com*

[Downloaded from shefayekhatam.ir on 2026-01-30]

[DOI: 10.18869/acadpub.shefa.2.2.31]

مقدمه

کمردرد بعد از سرماخوردگی دومین عامل شایع شکایت بیماران است و شیوع ابتلای به آن در طول عمر بشر در جوامع صنعتی بیش از ۷۰٪ بوده و یکی از شایع‌ترین علل مراجعات پزشکی است (۱). مفصل ساکروایلیاک مسبب حدود ۱۶ تا ۳۰٪ دردهای ناحیهٔ کمر است (۳، ۲). اگرچه درد مفصل ساکروایلیاک عمدتاً در ناحیهٔ گلوتئال احساس می‌شود اما اغلب به نواحی فوقانی و تحتانی کمر، کشالهٔ ران، شکم و اندام‌های تحتانی ارجاع می‌یابد (۴). افتراق درد ناشی از مفصل ساکروایلیاک از سایر علل کمردرد، با اخذ تاریخچهٔ پزشکی و معاینهٔ بالینی مشکل است و اگرچه معاینات بالینی متفاوتی برای تشخیص درد ناشی از مفصل ساکروایلیاک وجود دارد اما هر کدام از این معاینات به تنهایی ارزش پیشگویی کنندهٔ ضعیفی دارد و ترکیبی از معاینات بالینی مثبت، قطعیت تشخیص را بیشتر خواهد کرد (۴، ۵، ۶).

محققین در مطالعات گذشته به این نتیجه رسیدند که ۳ معاینهٔ فیزیکی مثبت (تست تحریکی مفصل ساکروایلیاک) حساسیت تشخیصی ۸۵٪ و اختصاصی بودن ۷۹٪ داشته و وجود بیش از ۳ معاینهٔ فیزیکی مثبت دارای حساسیت تشخیصی ۹۴٪ و اختصاصی بودن ۷۸٪ می‌باشد (۶، ۵). از طرفی اگرچه در هنگام شک به درد ناشی از مفصل ساکروایلیاک بررسی‌های رادیوگرافیک برای ردکردن Red flagها لازم است اما خود رادیوگرافی نیز ارزش تشخیصی کمی در تشخیص درد ناشی از این مفصل دارد (۷، ۴) و روش استاندارد طلایی تشخیص درد ناشی از مفصل ساکروایلیاک انجام بلوک تشخیصی مفصل است (۷) که به خاطر وجود موارد مثبت کاذب و منفی کاذب نتایج آن بایستی با احتیاط تفسیر شود (۴).

معیارهای انجمن بین المللی درد[1] (IASP)، درد ناشی از مفصل ساکروایلیاک را دردی در محل این مفصل دانسته که با تست‌های تحریکی خاصی قابل ایجاد بوده و برطرف شدن درد بعد از تزریق بی‌حسی سطحی داخل مفصل ساکروایلیاک را برای قطعی‌شدن تشخیص، اجباری می‌داند (۴).

تعدادی از نویسندگان و محققین از یک بار انجام بلوک تشخیصی در مطالعات خود استفاده کرده‌اند (۹، ۸، ۲) و عده‌ای دیگر به انجام دو بار بلوک تشخیصی ساکروایلیاک در جلسات جداگانه و با داروهای بی‌حسی سطحی مجزا و دارای طول اثر متفاوت، جهت تأیید تشخیص توصیه نموده‌اند (۱۳-۱۰، ۶، ۵، ۳).

از علل انجام نادرست این بلوک تشخیصی؛ پخش محلول بی‌حسی سطحی به ساختمان‌های مجاور تولیدکنندهٔ درد (مانند عضلات، لیگامان‌ها و ریشه‌های عصبی)، استفاده از مقادیر بیش از حد داروهای بی‌حسی سطحی جهت بی‌حسی و بی‌دردی بیش از حد بیمار در حین انجام تزریق و ناتوانی در تزریق بی‌حسی سطحی به فضای مفصلی است (۴).

بنابراین قویاً توصیه به استفاده از روش‌های تصویربرداری مانند فلوروسکوپی یا سی تی اسکن در حین انجام این بلوک شده است (۱۴، ۴). در یک مطالعه میزان موفقیت در انجام بلوک مفصل با روش Blind تنها ۲۲٪ بوده است (۱۵). از طرفی انجام بلوک با فلوروسکوپی یا سی تی اسکن همراه با محدودیت‌هایی مثل گرانی روش، عدم دسترسی آسان به این ابزارها، نیاز به تزریق مواد حاجب و قرارگرفتن بیمار و پزشک در معرض پرتوهای یونیزان می‌باشد (۱۴).

پکافالی[2] و همکاران در مطالعه‌ای که در ۳۴ بیمار مبتلا به ساکروایلیئیت یک یا دو طرفه به منظور بررسی امکان تزریق درمانی مفصل ساکروایلیاک با سونوگرافی انجام دادند، در مجموع ۶۰ مفصل تزریق شده در این بیماران، میزان موفقیت کلی را ۷۶/۷٪ ذکر نمودند، البته میزان موفقیت آن‌ها به صورت یک منحنی با افزایش شیب یادگیری بود به طوری‌که در ۳۰ مفصل اول میزان موفقیت ۶۰٪ و در ۳۰ مفصل بعدی میزان موفقیت به ۹۳/۵٪ افزایش یافته بود (۱۶).

Klauser و همکاران امکان انجام تزریق دو طرفهٔ مفصل ساکروایلیاک با سونوگرافی را در جسد ۱۰ انسان و در دو نقطهٔ ورود سوزن بررسی نمودند. محل ورود فوقانی در سطح اولین سوراخ خلفی ساکروم و محل ورود تحتانی در سطح دومین سوراخ خلفی ساکروم بود. سپس آن‌ها سعی در انجام این روش تزریق در ۱۰ بیمار با ساکروایلیئیت یکطرفه نمودند. سی تی اسکن، قرارگیری صحیح سوزن و پخش مادهٔ حاجب را داخل مفصل ساکروایلیاک اجساد در ۸۰٪ موارد تأیید نمود (سطح فوقانی ۷۰٪ و سطح تحتانی ۹۰٪) و در ۱۰ بیمار مورد بررسی، میزان موفقیت تزریق ساکروایلیاک با سونوگرافی (۸ مورد در سطح تحتانی و ۲ مورد در سطح فوقانی) ۱۰۰٪ بود (۱۷).

Harmon و O`Sullivan در یک بیمار با درد مفصل ساکروایلیاک یکطرفه اقدام به تزریق درمانی تحت هدایت سونوگرافی نمودند. آن‌ها از تزریق مخلوط استروئید particulate و داروی بی‌حسی سطحی در درمان درد این مفصل استفاده نموده‌اند و اگرچه از تزریق مادهٔ حاجب و فلوروسکوپی برای تأیید صحت تزریق داخل مفصلی استفاده نکرده‌اند ولی ذکر نموده‌اند که چنانچه تزریق مفصل ساکروایلیاک تحت هدایت سونوگرافی خارج مفصلی باشد پخش مادهٔ تزریقی هایپراکو (به خاطر وجود استروئید particulate) در سطح ساکروم قابل مشاهده است. این محققین تکنیک سونوگرافی به‌کار رفته در این گزارش را تکنیکی جدید و آسان‌تر از تکنیک استفاده شده در مطالعهٔ پکافالی و همکاران دانسته‌اند، با این حال این محققین توصیه به انجام مطالعات بیشتر جهت بررسی کارآمدی و قابلیت تکرارپذیری این روش نموده‌اند (۱۴).

در سال‌های اخیر با پیشرفت تکنولوژی و ساخت انواع دستگاه‌های سونوگرافی، به‌کارگیری این دستگاه‌ها جهت مقاصد تشخیصی و درمانی رشد چشمگیری داشته است به طوری‌که امروزه دستگاه‌های سونوگرافی، جزیی از وسایل انجام تکنیک‌های بیهوشی در اتاق عمل و روش‌های تشخیص، درمان و کنترل درد در

[1] International Association for the Study of Pain
[2] Pekkafahli

[Downloaded from shefayekhatam.ir on 2026-01-30]
[DOI: 10.18869/acadpub.shefa.2.2.31]

جدول ۱- معاینات فیزیکی صورت گرفته مخصوص مفصل ساکروایلیاک.

1. Compression test (approximation test)	8. Fade test = Thigh thrust test (posterior shear test)
2. Distraction test (gapping test)	9. Passive straight leg raising test
3. Gaenslen test (pelvic torsion test)	10. Pubic symphysis test
4. Fortin's finger test	11. One-legged stork test
5. Gillet test	12.Van Dursen's standing flexion test
6. Patrick's sign	13. Piedallu's or seated flexion test
7. Compression test at SIJ	14. Rectal examination

کلینیک‌های درد شده است. بنابراین تحقیق برای انجام بلوک تشخیصی مفصل ساکروایلیاک با یک روش آسان، دقیق، مطمئن و با عوارض جانبی کم لازم و ضروری به نظر می‌رسد و هدف از مطالعهٔ حاضر نیز بررسی دقت و ایمنی بلوک تشخیصی مفصل ساکروایلیاک با هدایت سونوگرافی است.

مواد و روش‌ها

مطالعهٔ حاضر، یک مطالعهٔ مقطعی[3] با بعد تحلیلی می‌باشد، که بر روی ۶۵ بیمار که به کلینیک درد بیمارستان اختر تهران، در سال ۱۳۹۲ مراجعه نموده بودند و مبتلا به درد یکطرفهٔ کمر و باسن، یا الگوی درد ارجاعی منطبق با درگیری مفصل ساکروایلیاک یا افزایش حساسیت و درد در لمس این مفصل بودند و شواهدی از اینکه منشأ درد از سایر نواحی نباشد، انجام شد. محاسبهٔ حجم نمونه با احتساب قدرت مطالعهٔ ۹۵٪ و خطای نوع اول ۵٪ و با احتساب میزان دقت تزریق مفصل ساکروایلیاک تحت هدایت سونوگرافی در مطالعات قبلی به دست آمد و نمونه‌گیری نیز به روش ساده انجام شد. بیماران مبتلا به کمردرد یا دردهای ارجاعی به ناحیهٔ گلوتئال، کشالهٔ ران، شکم و اندام‌های تحتانی که طی بررسی‌های به عمل آمده شامل اخذ تاریخچهٔ پزشکی و معاینات بالینی که به احتمال نسبتاً زیادی منشأ دردشان مفصل ساکروایلیاک بود تا رسیدن به حجم نمونهٔ مورد نظر وارد مطالعه شدند. سن، جنس، شاخص تودهٔ بدنی[4] (BMI) سابقهٔ بیماری اسکلتی-عضلانی، سابقهٔ ضربات وارده به لگن و کمر، معاینات فیزیکی مثبت مفصل ساکروایلیاک و نمای گرافی لگن و مفصل ساکروایلیاک به عنوان متغیرهای مستقل مطالعه و مقیاس عددی شدت درد[5] قبل و بعد از انجام بلوک تشخیصی، مدت زمان انجام بلوک تشخیصی با سونوگرافی، مدت زمان بی‌دردی ناشی از انجام بلوک تشخیصی، نمای فلوروسکوپی بلوک انجام شده و عوارض جانبی روش انجام شده به عنوان متغیرهای وابستهٔ مطالعه، اندازه‌گیری و در پرسشنامه‌های طراحی شده به این منظور ثبت شدند. جدول ۱ بیانگر ۱۴ معاینهٔ فیزیکی مورد نظر و انجام شده مخصوص مفصل ساکروایلیاک می‌باشد (۴، ۱).

معیارهای ورود به مطالعه شامل: رضایت کتبی کامل و آگاهانهٔ بیمار جهت انجام روش مربوطه، سن بالای ۱۸ سال و وجود حداقل سه تست مثبت از مجموع معاینات فیزیکی مربوط به تشخیص اختلال درد ناشی از مفصل ساکروایلیاک بوده و معیارهای خروج از مطالعه شامل: وجود بیماری‌هایی مثل بیماری‌های دیسک مهره‌ای و فتق دیسک مهره‌ای، رادیکولوپاتی، نوروپاتی و میوپاتی، آندومتریوزیس، اختلالات روانی و شناختی و همچنین بیمارانی که قادر به تحمل وضعیت مناسب (خوابیدن روی شکم)[6] جهت انجام این روش نبودند، مبتلایان به انواع بدخیمی‌ها، مبتلایان به هرگونه بیماری عفونی سیستمیک یا موضعی یا توده‌ها و زخم‌های موضعی در محل تزریق، بیماران حامله و مبتلایان به اختلالات انعقادی یا مصرف‌کنندگان داروهای ضدانعقاد و بیمارانی که سابقهٔ سوءمصرف موادمخدر یا وابستگی به الکل داشتند، بودند.

جهت یکسان‌سازی مطالعه، انجام بلوک تشخیصی مفصل ساکروایلیاک تحت هدایت سونوگرافی در اتاق عمل مجهز به فلوروسکوپ و تحت شرایط استریل و با دستورالعمل یکسان برای همهٔ بیماران (بدون تجویز آرام‌بخش و بی‌حسی) انجام شد. به منظور کاهش در خطای اشخاص و خطای اندازه‌گیری کلیهٔ مراحل اخذ شرح حال، معاینات و کامل‌کردن پرسشنامه تنها توسط یک فوق تخصص درد و انجام بلوک‌های تشخیصی با هدایت سونوگرافی توسط یک فوق تخصص دیگر درد با حدود ۶ سال سابقهٔ کار و متبحر در انجام بلوک‌های تشخیصی و درمانی اعصاب، مفاصل و اسکلتی- عضلانی صورت گرفت.

به کلیهٔ بیماران شرکت کننده در مطالعه توضیح داده شد که انجام روش مذکور هیچ‌گونه ضرری برای آنان نخواهد داشت و جزء لازم و ضروری درمان آن‌ها محسوب می‌شود و از کلیهٔ بیماران رضایت‌نامهٔ کتبی آگاهانه گرفته شد. بیماران مختار بودند که این روش را قبول نکنند. چنانچه بلوک تشخیصی انجام شده پس از بررسی فلوروسکوپی داخل مفصلی نبود جهت رعایت اصول اخلاقی و رد حداکثری پاسخ‌های مثبت یا منفی کاذب نسبت به اصلاح انجام بلوک تشخیصی در همان زمان و تحت هدایت فلوروسکوپی اقدام می‌شد و در نهایت بر مبنای مجموع اطلاعات به دست آمده از بیماران اقدام درمانی لازم برایشان انجام گرفت.

[3] Analytical Cross Sectional
[4] Body Mass Index
[5] Numeric Rating Scale
[6] Prone

[Downloaded from shefayekhatam.ir on 2026-01-30]
[DOI: 10.18869/acadpub.shefa.2.2.31]

در این مطالعه پس از اطمینان از صحت انجام بلوک تشخیصی، پاسخ منفی به بلوک، باقی ماندن درد بیمار در فعالیت یا استراحت یا حداقل وجود یک تست تحریکی مثبت و پاسخ مثبت به بلوک تشخیصی، از بین رفتن درد بیمار در استراحت و فعالیت و منفی شدن کلیهٔ تست‌های تحریکی مفصل در طول مدت اثر مورد انتظار برای مادهٔ بی‌حسی تزریق شده در نظر گرفته شد.

نحوهٔ انجام و تکنیک سونوگرافی و تزریق به کار رفته به این شرح بود: در ابتدا هر بیمار در وضعیت خوابیده بر روی شکم قرار می‌گرفت و برای کاهش قوس کمری یک بالش زیر شکم وی قرار داده می‌شد. اپراتور در سمت چپ بیمار و دستگاه سونوگرافی در طرف مفصل مبتلای مورد تزریق قرار می‌گرفتند.

برای انجام این روش از پروب سونوگرافی linear (7.5 MHZ) و دستگاه سونوگرافی (Ultrasonic Scanner, Model: HS-2600, Honda Electronics Co., Ltd, Japan) استفاده شد. ابتدا محل تزریق و اطراف آن با محلول ضد عفونی‌کننده استریل می‌گردید و سپس با پوشش استریل اطراف محل تزریق پوشانده می‌شد. پروب دستگاه سونوگرافی در یک پوشش لاتکس طبیعی استریل (Hygienic Protection Cover For Ultrasound Probe, PLP, Plasure Latex Products Sdn Bhd, Malaysia) که حاوی ژل استریل سونوگراف (Optimum Medical Solutions, Optisonic, Optimum medical CO, uk) بود قرار داده می‌شد. سپس یک لایهٔ نازک از ژل استریل سونوگرافی روی پوست محل قرارگیری ترانسدیوسر مالیده می‌شد. بعد از آن پروب سونوگرافی به صورت عرضی در محل شکاف ساکرال قرار گرفته و پس از تشخیص شاخه‌های ساکرال، پروب به صورت عرضی و در مسیر جانبی به سمت مفصل درگیر هدایت می‌شد تا لبهٔ خارجی استخوان ساکروم مشخص شود. سپس با حفظ جهت عرضی، پروب سونوگرافی به سمت قدام حرکت داده می‌شد تا لبهٔ استخوان ایلیوم در قسمت خارجی ساکروم مشخص شود. شکاف بین استخوان ایلیوم و ساکروم در این محل نمایانگر قسمت خلفی مفصل ساکروایلیاک درگیر است (تصویر ۱ و ۲). در اینجا مختصری کج کردن پروب سونوگرافی به سمت پا باعث نمایانگر شدن قسمت خلفی و دمی مفصل می‌شد که محل مورد نظر برای تزریق بود (۱۴، ۷).

پس از گرفتن تصویر مناسب یک Wheal پوستی با بی‌حسی موضعی در قسمت لبهٔ داخلی پروب سونوگرافی ایجاد می‌شد. بعد از آن سوزن اسپاینال شمارهٔ ۲۲ (Disposable Spinal Needle, Dr. J, Tianjin Hanaco Co., Ltd, China) و طول ۳/۵ اینچ، به صورت Inplane با ترانسدیوسر و از سمت داخلی پروب سونوگرافی و منطقه‌ای که قبلاً بی‌حسی پوستی داده بودیم و تحت دید مستقیم سونوگرافی در جهت داخل به خارج و خلف به قدام که منطبق با مسیر آناتومیک فضای مفصل ساکروایلیاک است، به سمت شکاف مفصلی مورد نظر هدایت می‌شد (تصویر ۱).

لازم به ذکر است هنگامی که نوک سوزن به شکاف مفصلی می‌رسد به علت برخورد با لیگامان‌های خلفی مفصل با یک افزایش مقاومت برخورد می‌کنیم، در این زمان وارد کردن مختصری فشار بیشتر به سوزن باعث کاهش ناگهانی مقاومت و احساس یک POP در لحظهٔ ورود به مفصل می‌شود که قوی‌ترین شاهد کلینیکی ورود سوزن به مفصل است و ما تقریباً در تمام بیماران آن را به دست آوردیم. پس از تأیید قرارگرفتن صحیح سوزن در فضای مفصلی به صورت کلینیکی و با دید سونوگرافیک (تصویر ۲)، تزریق ۱ سی سی مادهٔ حاجب غیریونی (350mg/ml Omnipaque=Iohexol; Radiographic contrast, GE Healthcare, Ireland) در فضای مفصلی ساکروایلیاک (که عمدتاً حجم کمتر از ۲ ml دارد) انجام می‌شد و پس از تزریق مادهٔ حاجب و قبل از خارج کردن سوزن بلافاصله جهت تأیید محل صحیح تزریق داخل مفصلی با دستگاه فلوروسکوپ موجود در اتاق عمل (Ziehm imaging Manufacturer,

تصویر ۱- نحوهٔ قرارگیری پروب سونوگرافی و وارد کردن سوزن از قسمت میانی آن جهت انجام بلوک تشخیصی مفصل ساکروایلیاک راست.

[Downloaded from shefayekhatam.ir on 2026-01-30]

[DOI: 10.18869/acadpub.shefa.2.2.31]

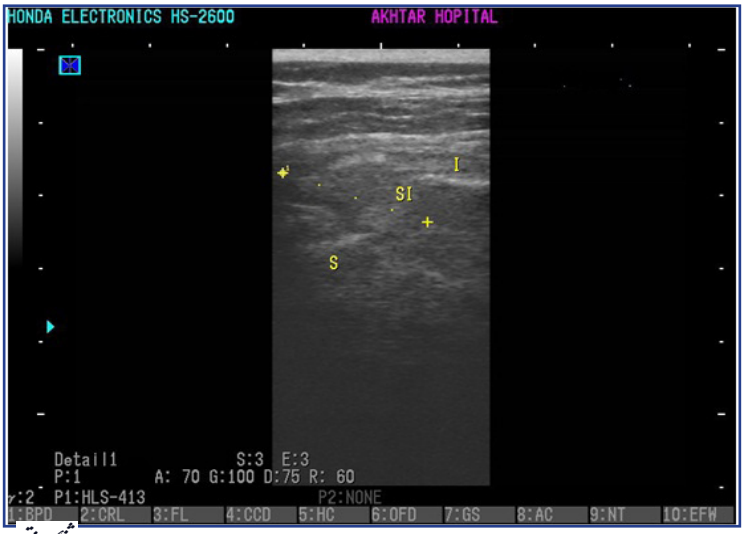

تصویر ۲- نمای سونوگرافی ورود سوزن به مفصل ساکروایلیاک راست.
I = استخوان ایلیوم، S = استخوان ساکروم، SI = مفصل ساکروایلیاک، نقطه چین= سوزن وارد شده به فضای مفصلی.

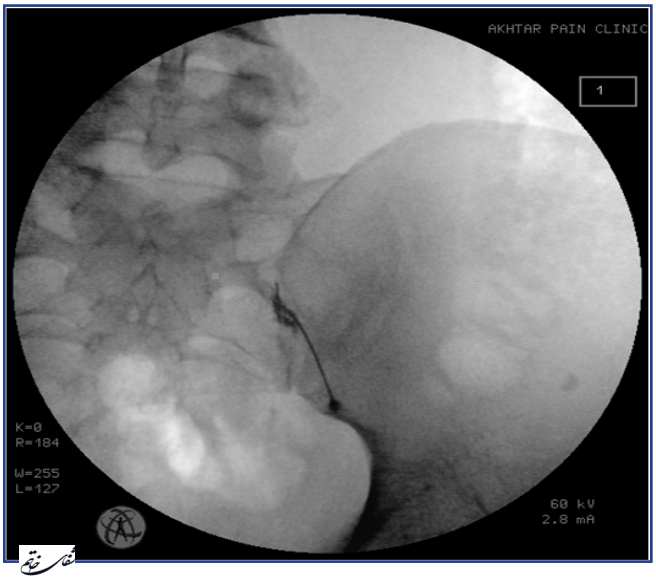

تصویر ۳- نمای فلوروسکوپی مادهٔ حاجب تزریق شده در فضای مفصل ساکروایلیاک راست تحت هدایت سونوگرافی.

Ziehm 8000 mobile C-Arm; Germany) تصویربرداری جهت رویت آرتروگرام حاصله انجام شد (تصویر ۳). سپس در صورت صحت محل سوزن ۱ سی سی لیدوکایین ۲٪ (Iran Co, Pharmaceutical; Caspian Tamin) در فضای مفصل ساکروایلیاک تزریق می‌شد سپس سوزن را خارج و محل تزریق را پانسمان استریل فشاری می‌کردیم. در این تحقیق زمان انجام روش بر حسب دقیقه از لحظهٔ قرار دادن پروب سونوگرافی روی پوست بیمار جهت پیدا کردن نشانه‌های مورد نظر و شکاف مفصلی تا لحظهٔ اتمام تزریق نوبت اول مادهٔ حاجب (قبل از خارج کردن سوزن و گرفتن نمای فلوروسکوپی) در نظر گرفته می‌شد و پس از انجام کامل این مراحل سایر پارامترهای مورد ارزیابی را در پرسشنامه‌ای که به این منظور طراحی نموده بودیم، وارد می‌کردیم.

در صورت عدم تأیید قرارگرفتن صحیح سوزن و تزریق مادهٔ حاجب به صورت خارج مفصلی (پری آرتیکولار) در نمای فلوروسکوپی انجام شده بلوک تشخیصی با هدایت سونوگرافی در آن مورد، ناموفق محسوب شده و جهت رد حداکثری پاسخ‌های مثبت یا منفی کاذب احتمالی، بلافاصله با همان سوزن موجود در محل تزریق، اقدام به تصحیح بلوک تشخیصی انجام شده برای آن بیمار، بدون استفاده از دستگاه سونوگرافی و مستقیماً تحت هدایت فلوروسکوپی و با تزریق مجدد مادهٔ حاجب می‌شد و پس از قرارگیری صحیح سوزن در فضای مفصلی اقدام به تزریق ۱ سی سی لیدوکایین ۲٪ می‌شد و در تمام بیمارانی که بلوک صحیح داخل مفصلی با روش سونوگرافی یا با کمک فلوروسکوپی انجام و تأیید شد، در صورتی که بر طبق معیار انجمن جهانی درد، درد بیمار در طول مدت مورد انتظار برای مادهٔ بی‌حسی لیدوکایین، از بین می‌رفت، این درد ناشی از مفصل ساکروایلیاک در نظر گرفته می‌شد. در نهایت بر مبنای نتایج حاصله از شرح حال و معاینات بالینی و پاسخ بیماران به بلوک تشخیصی انجام شده، اقدامات درمانی لازم برای بیماران انجام گرفت.

پس از جمع‌آوری اطلاعات، داده‌ها وارد رایانه شد و با نرم افزار SPSS

[Downloaded from shefayekhatam.ir on 2026-01-30]
[DOI: 10.18869/acadpub.shefa.2.2.31]

نسخه ۱۶ مورد تجزیه و تحلیل قرار گرفت. آنالیز توصیفی یافته‌ها به صورت فراوانی، میانگین، درصد، انحراف معیار و ارزش اخباری مثبت[7] (PPV) بیان شدند و برای آنالیز تحلیلی یافته‌ها از تست Mann Whitney و برای بیان همبستگی‌ها از ضریب همبستگی پیرسون و اسپیرمن استفاده شد. $P<۰/۰۵$ به عنوان سطح معنی‌داری در نظر گرفته شد.

یافته‌ها

۶۵ بیمار در این مطالعه شرکت نمودند که ۲۸ نفر (۴۳/۱٪) مرد و ۳۷ نفر (۵۶/۹٪) زن بودند. فقط ۶ بیمار (۹/۲٪) سابقهٔ ضربات غیر نافذ کمری و لگنی را ذکر نمودند و بقیهٔ آن‌ها یعنی ۵۹ نفر (۹۰/۸٪) سابقه‌ای از ضربه نداشتند. ۳۷ بیمار (۵۶/۹٪) از درد مفصل ساکروایلیاک سمت راست و ۲۸ بیمار (۴۳/۱٪) از درد مفصل ساکروایلیاک چپ شکایت داشتند که بلوک تشخیصی در تمامی بیماران به صورت یکطرفه و در سمت مورد شکایت انجام شد. یافته‌های مربوط به سایر اطلاعات پایه و متغیرهای مورد بررسی بیماران مانند سن، شاخص تودهٔ بدنی، شدت درد قبل از انجام بلوک، مدت زمان صرف شده برای انجام بلوک تحت هدایت سونوگرافی در جدول شمارهٔ ۲، تعداد معاینات فیزیکی مثبت مربوط به مفصل ساکروایلیاک قبل از انجام بلوک در جدول شمارهٔ ۳، نمای رادیوگرافی مفصل ساکروایلیاک دردناک در جدول شمارهٔ ۴ و سابقهٔ قبلی ابتلاء به

جدول ۲- شاخص‌های مرکزی و پراکندگی متغیرها در بیماران مورد مطالعه.

نام متغیر	حداقل	حداکثر	میانگین	انحراف معیار	تعداد
سن (سال)	۲۱	۸۷	۵۱/۳۵	۱۷/۳۶	۶۵
BMI	۲۱/۶۴	۳۵/۰۶	۲۵/۴۴	۳/۱۴	۶۵
شدت درد قبل بلوک تشخیصی (NRS)	۳	۹	۵/۸۴	۱/۶۰	۶۵
طول مدت انجام بلوک با سونوگرافی (دقیقه)	۴	۱۵	۸/۳۳	۲/۴۳	۶۵

جدول ۳- توزیع فراوانی بیماران مورد مطالعه برحسب تعداد معاینات تحریکی فیزیکی مثبت مفصل ساکروایلیاک قبل از انجام بلوک تشخیصی.

تعداد معاینهٔ فیزیکی	فراوانی مطلق	فراوانی نسبی
۳	۴۲	۶۴/۶
۴	۱۵	۲۳/۱
۵	۶	۹/۲
۶	۲	۳/۱
تعداد کل	۶۵	۱۰۰

جدول ۴- توزیع فراوانی بیماران مورد مطالعه بر حسب نمای رادیوگرافی مفصل ساکروایلیاک دردناک.

نمای رادیوگرافی مفصل ساکروایلیاک	فراوانی مطلق	فراوانی نسبی
نرمال	۵۰	۷۶/۹
آرترواسکلروز	۱۳	۲۰
ساکروایلئیت	۲	۳/۱
تعداد کل	۶۵	۱۰۰

[7] Positive Predictive Value

[Downloaded from shefayekhatam.ir on 2026-01-30]
[DOI: 10.18869/acadpub.shefa.2.2.31]

جدول ۵- توزیع فراوانی بیماران مورد مطالعه بر حسب سابقهٔ قبلی ابتلاء به بیماری‌های اسکلتی- عضلانی.

سابقهٔ بیماری اسکلتی - عضلانی	فراوانی مطلق	فراوانی نسبی
ندارد	۶۲	۹۵/۴
اسپوندیلیت آنکیلوزان	۱	۱/۵
فلج اطفال	۲	۳/۱
تعداد کل	۶۵	۱۰۰

بیماری‌های اسکلتی- عضلانی در جدول شمارهٔ ۵ ذکر شده‌اند.

از ۶۵ مورد بلوک تشخیصی انجام شده با هدایت سونوگرافی، پس از تأیید فلوروسکوپیک ۶۲ مورد (۹۵/۴٪) به صورت داخل مفصلی و تنها ۳ مورد (۴/۶٪) اطراف مفصلی (پری آرتیکولار) بودند که البته در این ۳ نفر نیز جهت رعایت اصول اخلاقی و رد پاسخ‌های احتمالی مثبت و منفی کاذب و بالا بردن دقت تشخیص در همان جلسه اقدام به تصحیح محل نوک سوزن به صورت داخل مفصلی شد که موفقیت آمیز بود.

از مجموع ۶۵ تزریق موفق داخل مفصلی انجام شده (با سونوگرافی یا تصحیح شده با فلوروسکوپی) بر مبنای معیار تشخیصی درد ناشی از مفصل ساکروایلیاک مطرح شده توسط انجمن جهانی درد که قطع درد را برای تشخیص الزامی می‌داند، در محدودهٔ زمانی مورد انتظار (حدود ۱ تا ۱/۵ ساعت) برای مادهٔ بی‌حسی به‌کار رفته (لیدوکایین)، در ۵۶ بیمار (۸۶/۲٪) شاهد قطع درد و نیز منفی شدن معاینات فیزیکی مثبت به میزان حداقل ۶۰ دقیقه و حداکثر ۸۰ دقیقه (با میانگین ۶۶/۰۷ و انحراف معیار ۶/۰۸) بودیم اما در ۹ بیمار (۱۳/۸٪) علی‌رغم صحت انجام بلوک، شواهدی از قطع درد یا منفی شدن معاینات قبلی وجود نداشت.

در این مطالعه میانگین مدت زمان صرف شده برای انجام بلوک مفصل ساکروایلیاک با هدایت سونوگرافی ۸/۳۳ دقیقه (با دامنهٔ ۴ تا ۱۵ و انحراف معیار ۲/۴۳ دقیقه) بود. البته در مطالعهٔ ما میانگین مدت زمان صرف شده برای انجام بلوک تشخیصی مفصل ساکروایلیاک تحت هدایت سونوگرافی در دو گروه جنسی زن و مرد تفاوت آماری معنی‌دار نداشت (P=۰/۳)، همچنین مدت زمان صرف شده برای انجام بلوک تشخیصی مفصل ساکروایلیاک با سن بیماران ارتباط آماری معنی‌داری نداشت (P=۰/۸۶) ولی با BMI ارتباط آماری معنی‌داری داشت (P<۰/۰۰۰۱، r=۰/۷۹۲) بدین معنی که با افزایش BMI شاهد افزایش زمان روش بودیم.

در ۶۵ بیمار مورد مطالعه وجود ۳ معاینهٔ فیزیکی مثبت مفصل ساکروایلیاک ارزش اخباری مثبت ۸۳/۳٪ و وجود ۴ تا ۶ معاینهٔ فیزیکی مثبت مفصل ساکروایلیاک ارزش اخباری مثبت ۹۳/۳٪ داشت. در هیچکدام از بیماران عوارض جانبی شامل: عفونت، هماتوم، صدمات عصبی، آمبولی، واکنش‌های دارویی، افزایش درد ناشی از صدمات بافتی یا نوریت، ضعف عضلانی یا مسمومیت ناشی از پخش[8] مادهٔ بی‌حسی تزریق شده، بی‌حسی پرینه، سیاتالژی، پارستزی، دیس‌استزی و هایپوستزی توسط محققین مشاهده نشد و بیماران نیز مشکل خاصی را گزارش نکردند.

بحث و نتیجه‌گیری

در این مطالعه میزان دقت و ایمنی بلوک تشخیصی مفصل ساکروایلیاک تحت هدایت سونوگرافی در بیماران با احتمال درد ناشی از این مفصل مورد بررسی قرارگرفت. یافته‌های ما نشان دهندهٔ صحت و دقت انجام این بلوک با هدایت سونوگرافی به میزان ۹۵/۴٪ بود. میزان عدم موفقیت در انجام این بلوک تحت هدایت سونوگرافی در مطالعهٔ ما ۴/۶٪ بود که البته تمامی بیمارانی که (۳ بیمار از ۶۵ بیمار) انجام این بلوک در آن‌ها ناموفق بود ۸۴ ساله یا بزرگتر بودند و در نمای رادیوگرافی مفصل ساکروایلیاک دردناک اسکلروز و دردهای تحلیل برندهٔ شدید مفصلی[9] (DJD) در آن‌ها مشهود بود که خود دلیلی بر عدم موفقیت ورود سوزن به مفصل با هدایت سونوگرافی بود و نهایتاً در این افراد در همان جلسه موفق به ورود به مفصل با هدایت فلوروسکوپ شدیم.

البته در این مطالعه قصد ما مقایسهٔ میزان موفقیت بلوک با هدایت سونوگرافی در مقایسه با میزان موفقیت بلوک با هدایت فلوروسکوپی نبود اما لازم به ذکر است که گاهی انجام این بلوک تحت هدایت فلوروسکوپی نیز بسیار مشکل است و حتی در برخی از مطالعات گذشته مانند مطالعهٔ Dussault و همکاران میزان موفقیت بلوک مفصل ساکروایلیاک تحت هدایت فلوروسکوپی تنها ۹۷٪ بوده است (۱۸).

گوپتا[10] نیز در مطالعهٔ خود ذکر می‌کند که انجام بلوک تشخیصی مفصل ساکروایلیاک با هدایت فلوروسکوپی در برخی بیماران به خاطر پیچیدگی شکل این مفصل و تفاوت‌های آناتومیکی افراد، مشکل بوده و علی‌رغم اینکه در تصویر فلوروسکوپی نوک سوزن داخل مفصل به نظر می‌رسد اما پس از تزریق مادهٔ حاجب، داخل مفصل بودن سوزن تأیید نشده و نیاز به تصحیح محل سوزن وجود دارد که پس از تزریق مادهٔ حاجب به علت محو شدن نشانه‌ها کار سختی است و لذا ایشان در مطالعهٔ خود تکنیک استفاده از دو سوزن قبل از تزریق مادهٔ حاجب را حین انجام این

[8] Extravasation
[9] Degenerative joint disease
[10] Gupta

[Downloaded from shefayekhatam.ir on 2026-01-30]
[DOI: 10.18869/acadpub.shefa.2.2.31]

بلوک با فلوروسکوپی معرفی نموده‌اند که البته بنا بر نظر ایشان مستلزم صرف زمان بیشتر و در معرض تابش اشعهٔ بیشتری قرار گرفتن است و ممکن است شانس عفونت را هم بالا ببرد (۱۹).

در مطالعهٔ پکافالی و همکاران میزان موفقیت کلی تزریق درمانی مفصل ساکروایلیاک تحت هدایت سونوگرافی و با تأیید فلوروسکوپی در ۶۰ مفصل تزریق شده در ۳۴ بیمار مبتلا به ساکروایلئیت ۷۶/۷٪ بوده است که البته این محققین ذکر نموده‌اند که همراه با افزایش مهارت در انجام این تزریق، شاهد یک شیب افزایش یابنده میزان موفقیت از ۶۰٪ در ۳۰ تزریق اول تا ۹۳/۵٪ در ۳۰ تزریق دوم بوده‌اند (۱۶). علت تفاوت در میزان موفقیت مطالعهٔ ما (۹۵/۴٪) با میزان موفقیت کلی مطالعهٔ پکافالی (۷۶/۷٪) نیز تأکیدی بر این قضیه است که موفقیت در انجام این بلوک با هدایت سونوگرافی وابستگی بسیاری به مهارت فرد انجام دهنده دارد.

از مجموع ۶۵ بیمار تحت مطالعه بر مبنای معیار تشخیصی درد ناشی از مفصل ساکروایلیاک مطرح شده توسط انجمن جهانی درد شامل قطع درد بیمار در محدودهٔ زمانی مورد انتظار برای مادهٔ بی‌حسی به‌کار رفته (لیدوکائین) در ۵۶ بیمار (۸۶/۲٪)، درد بیماران ناشی از مفصل ساکروایلیاک تشخیص داده شد و در ۹ بیمار (۱۳/۸٪) علت درد ناشی از این مفصل نبود و تحت سایر بررسی‌های تشخیصی و درمانی قرار گرفتند و بر این مبنا در مطالعهٔ ما ارزش اخباری مثبت ۳ معاینهٔ فیزیکی مثبت مفصل ساکروایلیاک، ۸۳/۳٪ و ارزش اخباری ۴ تا ۶ معاینهٔ فیزیکی مثبت این مفصل، ۹۳/۳٪ بود. البته در مطالعهٔ ما با توجه به اینکه فقط افراد با تست‌های تحریکی مثبت مفصل ساکروایلیاک که ممکن بود منشأ دردشان مفصل ساکروایلیاک باشد (موارد مثبت حقیقی) یا منشأ دردشان این مفصل نباشد (موارد مثبت کاذب) شرکت داده شدند. ما قصد و امکان بررسی میزان حساسیت و اختصاصی بودن تعداد تست‌های مثبت مفصل ساکروایلیاک را نداشتیم و فقط قادر به محاسبهٔ ارزش اخباری مثبت تست‌ها بودیم اما در مطالعات قبلی وجود ۳ معاینهٔ فیزیکی مثبت مفصل ساکروایلیاک حساسیت ۸۵٪ و اختصاصی بودن ۷۹٪ و وجود بیش از ۳ معاینهٔ فیزیکی مثبت حساسیت ۹۴٪ و اختصاصی بودن ۷۸٪ داشته است (۶، ۵).

در این مطالعه میانگین مدت زمان صرف شده برای انجام بلوک مفصل ساکروایلیاک با هدایت سونوگرافی ۸/۳۳ دقیقه بود که تقریباً مطابق مدت زمان صرف شده در مطالعهٔ پکافالی و همکارانش است که میانگین زمانی ۹ دقیقه را ذکر نموده‌اند (۱۶). همچنین در مطالعهٔ ما مدت زمان صرف شده برای انجام بلوک تشخیصی مفصل ساکروایلیاک تحت هدایت سونوگرافی با BMI ارتباط آماری معنی‌داری داشت ($P<۰/۰۰۰۱$). البته پکافالی و همکارانش در مطالعهٔ خود اشاره‌ای به ارتباط مدت زمان انجام روش با BMI ننموده‌اند ولی ذکر کرده‌اند که با افزایش مهارت در انجام تزریق درمانی تحت هدایت سونوگرافی زمان انجام روش به تدریج کاهش یافته است (۱۶).

همچنین در مطالعهٔ ما هیچ‌کدام از بیماران دچار عارضهٔ جانبی یا مشکل خاصی نشدند و لذا می‌توان بلوک تشخیصی مفصل ساکروایلیاک با هدایت سونوگرافی را روشی ایمن دانست. مطالعات قبلی نیز عوارضی را در انجام بلوک درمانی مفصل ساکروایلیاک تحت هدایت سونوگرافی ذکر نکرده‌اند (۱۶، ۱۴). مطالعات دیگری نیز انجام سایر اقدامات مداخله‌ای تحت هدایت سونوگرافی را موفقیت‌آمیز و ایمن دانسته‌اند. مثلاً هاشمی و همکاران در مطالعه‌ای که به منظور بررسی عوارض بلوک گانگلیون ستاره‌ای تحت هدایت سونوگرافی در ۱۰۱ بیمار انجام دادند، انجام این بلوک تحت هدایت سونوگرافی را روشی مطمئن، مؤثر و بدون عوارض تهدیدکنندهٔ حیات دانستند (۲۰).

در مطالعهٔ نیکوسرشت و همکاران نیز موفقیت انجام تزریق اپیدورال خلفی تحت هدایت سونوگرافی در۲۴۰ بیمار مبتلا به کمردرد ۹۵/۸٪ و بدون عوارض جانبی جدی بوده است و بر این اساس سونوگرافی را ابزاری مفید و مؤثر در انجام تزریق اپیدورال خلفی دانستند که باعث افزایش موفقیت این تزریق می‌شود (۲۱).

برطبق یافته‌های مطالعهٔ ما انجام بلوک تشخیصی مفصل ساکروایلیاک تحت هدایت سونوگرافی در بیماران با احتمال درد ناشی از این مفصل، از دقت و صحت انجام نسبتاً بالایی برخوردار بوده و عارضهٔ جانبی خاصی ندارد. لذا با توجه به این مسئله و این که استفاده از سونوگرافی، فاقد محدودیت‌ها و عوارض جانبی مشاهده شده در سایر روش‌های تصویربرداری است، می‌توان انجام بلوک تشخیصی مفصل ساکروایلیاک تحت هدایت سونوگرافی را جایگزینی ارزشمند برای انجام این بلوک با هدایت سایر روش‌های تصویربرداری مانند فلوروسکوپی، سی تی اسکن و MRI[11] دانست.

نکتهٔ حائز اهمیت در استفاده از این روش این است که انجام دقیق و صحیح بلوک تشخیصی مفصل ساکروایلیاک با سونوگرافی نیازمند مهارت در انجام مداخلات درمانی با دستگاه سونوگرافی است و چنانچه کاربر دارای مهارت و تبحر کافی در استفاده از آن باشد، روشی ایمن و نسبتاً سریع و قابل تکرار و بدون ترس از خطر پرتوهای یونیزان است. اما با توجه به این که به کارگیری روش‌های تشخیصی به لحاظ اخلاقی و موازین طبی در سرنوشت درمانی بیماران نقش قابل توجهی دارند، استفاده از بلوک تشخیصی مفصل ساکروایلیاک تحت هدایت سونوگرافی را به افرادی که هنوز تجربهٔ کافی در استفاده از دستگاه سونوگرافی برای بلوک‌های عصبی، عضلانی و اسکلتی ندارند توصیه نمی‌شود چرا که ممکن است در امر تشخیص و درمان مورد انتخاب برای بیمار خللی ایجاد نمایند ولی با توجه به مزایای سونوگرافی نسبت به سایر روش‌های تصویربرداری، فراگیری خوب و صحیح کار با دستگاه سونوگرافی را جهت انجام تحقیقات بیشتر در زمینهٔ سایر اقدامات مداخله‌ای تشخیصی و درمانی، به کلیهٔ محققین و متخصصینی که در زمینهٔ رشته درد و بیهوشی فعالیت می‌نمایند، توصیه می‌شود.

[11] Magnetic resonance imaging

[Downloaded from shefayekhatam.ir on 2026-01-30]
[DOI: 10.18869/acadpub.shefa.2.2.31]

منابع

1. Waldman SD. Pain Mangement. 2nd ed. Philadelphia: Elsevier Saunders. 2011; p. 694, 757, 760, 1285.

2. Schwarzer AC, Aprill CN, Bogduk N. The sacroiliac joint in chronic low back pain. Spine. 1995; 20(1): 31-7.

3. Maigne JY, Aivaliklis A, Pfefer F. Results of sacroiliac joint double block and value of sacroiliac pain provocation tests in 54 patients with low back pain. Spine. 1996; 21(16): 1889-92.

4. Vanelderen P, Szadek K, Cohen SP, Witte JD, Lataster A, Patijn J, et al. Sacroiliac Joint Pain. Pain Pract. 2010; 10(5): 470-8.

5. Laslett M, Aprill CN, McDonald B, Young SB. Diagnosis of sacroiliac joint pain: validity of individual provocation tests and composites of tests. Man Ther. 2005; 10(3): 207-18.

6. Van Der Wurff P, Buijs EJ, Groen GJ. A multitest regimen of pain provocation tests as an aid to reduce unnecessary minimally invasive sacroiliac joint procedures. Arch Phys Med Rehabil. 2006; 87(1): 10-4.

7. Vydyanathan A, Narouze SN. Ultrasound-Guided Caudal, Ganglion Impar, Sacroiliac Joint Injections. In: Narouze SN. Atlas of Ultrasound-Guided Procedures in Interventional Pain Management. 1st ed. New York. Springer. 2011; p. 186.

8. Fortin JD, Kissling RO, O'Connor BL, Vilensky JA. Sacroiliac joint innervation and pain. Am J Orthop. 1999; 28(12): 687-90.

9. Slipman CW, Jackson HB, Lipetz JS, Chan KT, Lenrow D, Vresilovic EJ. Sacroiliac joint pain referral zones. Arch Phys Med Rehabil. 2000; 81(3): 334-8.

10. Laslett M, Young SB, Aprill CN, McDonald B. Diagnosing painful sacroiliac joints: a validity study of a McKenzie evaluation and sacroiliac provocation tests. Aust J Physiother. 2003; 49(2): 89-97.

11. Maigne JY, Boulahdour H, Chatellier G. Value of quantitative radionuclide bone scanning in the diagnosis of sacroiliac joint syndrome in 32 patients with low back pain. Eur Spine J. 1998; 7(4): 328-31.

12. Manchikanti L, Singh V, Pampati V, Damron KS, Barnhill RC, Beyer C, et al. Evaluation of the relative contributions of various structure in chronic low back pain. Pain Physician. 2001; 4(4): 308-16.

13. Van Der Wurff P, Buijs EJ, Groen GJ. Intensity mapping of pain referral areas in sacroiliac joint pain patients. J Manipulative Physiol Ther. 2006; 29(3): 190-5.

14. Harmon D, O'Sullivan M. Ultrasound-guided sacroiliac joint injection technique. Pain Physician. 2008; 11(4): 543-7.

15. Rosenberg JM, Quint TJ, De Rosayro AM. Computerized tomographic localization of clinically-guided sacroiliac joint injections. Clin J Pain. 2000; 16(1): 18-21.

16. Pekkafahli MZ, Kiralp MZ, Basekim CC, Silit E, Mutlu H, Öztürk E, et al. Sacroiliac joint injections performed with sonographic guidance. J Ultrasound Med. 2003; 22(6): 553-9.

17. Klauser A, De Zordo T, Feuchtner G, Sögner P, Schirmer M, Gruber J, et al. Feasibility of ultrasound-guided sacroiliac joint Injection considering sonoanatomic landmarks at two different levels in cadavers and patients. Arthritis Rheum. 2008; 59(11): 1618-24.

18. Dussault RG, Kaplan PA, Anderson MW. Fluoroscopy-guided sacroiliac joint injections. Radiology. 2000; 214(1): 273-7.

19. Gupta S. Double needle technique: an alternative method for performing difficult sacroiliac joint injections. Pain Physician. 2011; 14(3): 281-4.

20. Hashemi SM, Hosseini B, Momenzade S, Razavi SS, Ehsanpour E. Complications of ultrasound-guided stellate ganglion block in patients suffering from chronic pain. Anesthesiology and Pain. 2012; 3 (1): 47-53

21. Nikooseresht M, Hashemi M, Mohajerani SA, Shahandeh F, Agah M. Ultrasound as a screening tool for performing caudal epidural injections. Iran J Radiol. 2014; 11(2): 41-6.

[Downloaded from shefayekhatam.ir on 2026-01-30]

[DOI: 10.18869/acadpub.shefa.2.2.31]