

A Case Report of Penetrating Injury of the Abdomen

Mojgan Rahimi^{1*}, Pooya Kalani²

¹Department of Anesthesiology and Critical Care, Tehran University of Medical Sciences, Tehran, Iran

²Department of Anesthesiology and Critical Care, Hamedan University of Medical Sciences, Hamedan, Iran

Article Info:

Received: 21 Sep 2015

Accepted: 29 Sep 2015

ABSTRACT

Introduction: Anaesthetic and surgical management of abdominal trauma are often challenging. **Case Description:** In this case study, we introduced a 10-year-old boy who had a penetrating injury of the abdomen with a metal rod projecting anteriorly. **Results:** After opening the abdomen, none of the abdominal viscera were injured. **Conclusion:** Positioning for intubation and cutting the metal rod were discussed.

Key words:

1. Wounds and Injuries
2. General Surgery
3. Anesthesia

***Corresponding Author:** Mojgan Rahimi

E-mail: Drr_anesthesist@yahoo.com

گزارش یک مورد از ترومای نافذ شکمی

مژگان رحیمی^{۱*}، پویا کلانی^۲^۱گروه بیهوشی و مراقبت‌های ویژه، دانشگاه علوم پزشکی تهران، تهران، ایران^۲گروه بیهوشی و مراقبت‌های ویژه، دانشگاه علوم پزشکی همدان، همدان، ایران

اطلاعات مقاله:

تاریخ پذیرش: ۷ مهر ۱۳۹۴

تاریخ دریافت: ۳۰ شهریور ۱۳۹۴

چکیده

مقدمه: مدیریت بیهوشی و جراحی از ترومای شکمی اغلب چالش‌برانگیز می‌باشند. **توصیف بیمار:** در این مطالعه موردی، ما پسر بچه‌ای ۱۰ ساله با ترومای نافذ قدام شکمی به وسیله میله آهنی را معرفی کردیم. **یافته‌ها:** بعد از باز کردن شکم، هیچ یک از احشاء شکمی آسیب ندیده بودند. **نتیجه‌گیری:** موقعیت‌یابی برای انتوباسیون و برش میله آهنی مورد بحث قرار گرفت.

کلید واژه‌ها:

۱. زخم‌ها و جراحات
۲. جراحی عمومی
۳. بیهوشی

* نویسنده مسئول: مژگان رحیمی

آدرس الکترونیکی: Drr_anesthetist@yahoo.com

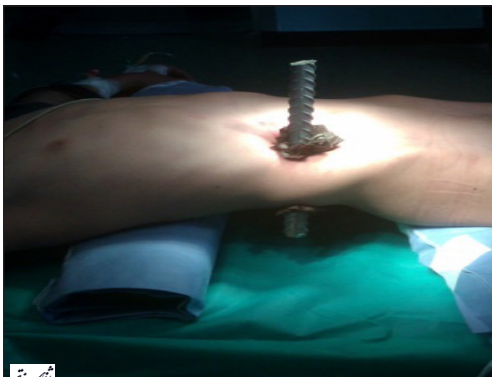
مقدمه

هوشیار و در وضعیت نشسته روی برانکارد قرار داشت، اکسیژن را از راه کانول بینی دریافت می‌کرد و سرم نمکی با یک آنژیوکت شماره ۲۰ به دست بیمار وصل بود (تصویر ۱). بیمار بی‌قرار بوده و از درد و سوزش ناحیه تروما شکایت داشت. تا قبل از رسیدن مأمورین آتش‌نشانی طبق شرح حال، طول زمان ناشتائی کاملی داشت و سابقه بیماری یا مصرف داروی خاصی را ذکر نمی‌کرد. علایم حیاتی شامل: فشارخون ۱۲۰/۸۰ میلی‌متر جیوه، ضربان قلب و تعداد تنفس به ترتیب ۱۱۰ و ۱۸ بار در دقیقه بود. پس از ایجاد آرام‌بخشی و بی‌دردی با تزریق وریدی ۳۰ میلی‌گرم کتامین و ۱ میلی‌گرم میدازولام^۱، بیمار در وضعیت خوابیده به پهلو چپ قرار گرفت. فوراً یک راه وریدی با آنژیوکت شماره ۱۸ برای بیمار گرفته شد و مایع درمانی ادامه یافت. مأمورین آتش‌نشانی پس از حضور در اتاق عمل اقدام به کوتاه کردن میلگرد نمودند. برای این کار باید دو سر میله توسط دو نفر محکم گرفته و به طور مداوم سرم سرد روی میله ریخته می‌شد (تصویر ۲). پس از کوتاه شدن میلگرد، بیمار، با قرار دادن دو رل در قسمت تحتانی قفسه سینه و باسن، در وضعیت طاقباز^۲ قرار داده شد (تصویر ۳) و پس از القاء بیهوشی، لوله‌گذاری تراشه انجام و لاپاراتومی^۳ از محل ورود میله صورت گرفت.

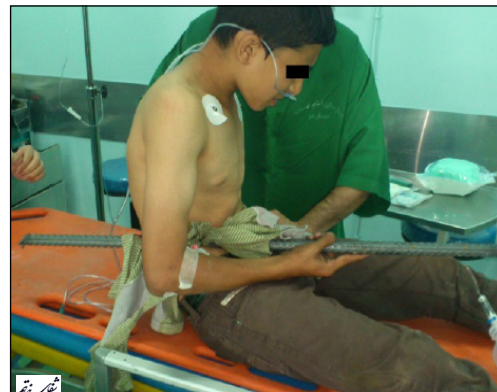شکم، سومین محل شایع آسیب بدن به دنبال تروما است (۱) و ۲۵٪ از تمامی تروماهای شهری، زخم‌های باز ناشی از گلوله و چاقو می‌باشد (۲). زخم‌های باز بالقوه، تهدیدکننده حیات بیمار بوده و نیاز به بررسی دارند و کنترل بیهوشی و جراحی این آسیب‌ها چالش‌برانگیز است. بیمار ذکر شده در این گزارش، دچار یک ترومای نافذ با میلگرد ساختمانی شده بود. برخی نکات در کنترل بیهوشی بیمار از جمله وضعیت قرارگیری وی هنگام لوله‌گذاری تراشه و عمل جراحی و ملاحظات که ضمن کوتاه کردن طول میلگرد وجود داشت از اهمیت ویژه‌ای برخوردار بودند.

توصیف بیمار

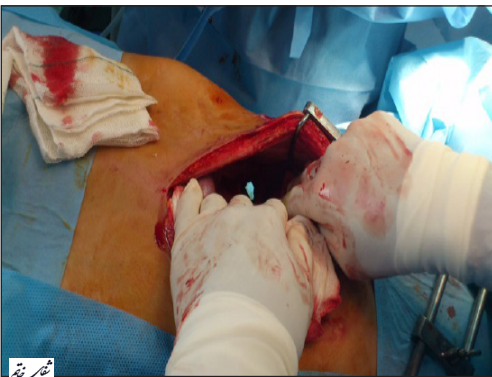
بیمار پسر ۱۰ ساله، محصل و ساکن یکی از شهرهای اطراف تهران بود که در هنگام دوچرخه‌سواری در سراشیبی، کنترل دوچرخه را از دست داده و با میلگردی که توسط دو کارگر ساختمان حمل می‌شد برخورد کرده و میلگرد با طول یک متر و چهل سانتی‌متر از ناحیه جلویی راست و پائین شکم وارد و از پشت وی خارج شده بود و با امداد هوایی به مجتمع بیمارستانی امام خمینی (ره) تهران منتقل شد. در زمان ورود به اتاق عمل، کاملاً



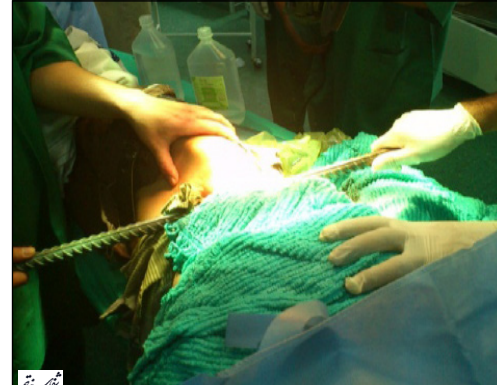تصویر ۱- وضعیت بیمار در بدو ورود به اتاق عمل.



تصویر ۲- وضعیت خوابیده به پشت جهت باز کردن شکم و خروج میله.



تصویر ۳- وضعیت خوابیده به پهلو جهت کوتاه کردن میله توسط پرسنل آتش‌نشانی.



تصویر ۴- سوراخ خلفی محل خروج میله از شکم.

^۱ Midazolam

^۲ Supine position

^۳ Laparotomy

یافته‌ها

پس از باز شدن شکم، خوشبختانه هیچ یک از احشاء شکمی آسیب ندیده بودند (تصویر ۴). میلگرد تنها پوست و عضلات را سوراخ کرده و از سمت مقابل و کنار حالب راست خارج شده بود. پس از شستشو و ترمیم زخم و خارج کردن لوله تراشه، بیمار به بخش مراقبت‌های ویژه انتقال یافت و پس از چهار روز با حال عمومی خوب از بیمارستان مرخص شد.

بحث و نتیجه‌گیری

تروما، شایع‌ترین علت مرگ در سنین ۱-۴۴ سالگی است (۳) و شکم، سومین محل شایع آسیب در تروما می‌باشد. گرچه ترومای نافذ شکمی به دنبال اجسامی مثل شیشه، چاقو، چوب، تخته و یا هوک‌های فلزی ممکن است رخ دهد ولی احتمال باقی ماندن جسم خارجی در محل آسیب، کم است (۴، ۵). این تروماها بسته به اینکه در کدام قسمت شکم باشند احتمال آسیب به اندام‌های آن محل شایع‌تر است، مثلاً در این بیمار به دلیل ترومای نافذ به قسمت راست و تحتانی شکم احتمال آسیب به کلیه راست، سکوم، آپاندیس، کولون صعودی، حالب و مثانه (در صورت پر بودن) وجود داشت. خوشبختانه در بیمار فوق آسیب به هیچ یک از احشاء شکمی وارد نشده بود.

یکی از نکاتی که در کنترل بیمار اهمیت داشت نحوه قرارگیری بیمار بود که پس از کوتاه کردن میلگرد با قرار دادن دو رل در قسمت تحتانی قفسه سینه و باسن، بیمار در وضعیت طاقباز قرار داده شد. Tantry و همکاران در برخورد با بیماری مشابه با این مورد که میله به

منابع

1. Cavina E, Neidhart JP. The trauma of the abdomen: European course of trauma care. [Last accessed on 2010 Aug 12]. Available from: <http://www.med.unipi.it/cdu/ECTC/indexectc.htm>.
2. Bowley DM, Robertson SJ, Boffard KD, Bhagawanjee S. Resuscitation and anaesthesia for penetrating trauma. *Curr Opin Anaesthesiol*. 2003; 16(2): 165-71.
3. Clay Cothren C, Biffle LW, Moore EE. Trauma. Brunicaardi F, Andersen D, Billar T, Dunn D, Hunter J, Mathews J, Pollock RE. *Trauma Schwartz's Principles of surgery*. 9th ed. New York. McGraw-Hill. 2009; p. 135-95.
4. Yong EL, Lim PH, Chng HC, Ng BK. Penetrating wounds of the abdomen and chest: An analysis of 107 consecutive cases. *Singapore Med J*. 1983; 24(6): 337-42.
5. Panchamia V, Thaker N, Jadeja C, Shah BJ. Emergency anaesthetic management of cardio thoracic and abdominal injury. *Indian J Anaesth*. 2015; 59(3): 186-7.
6. Tantry TP, Kadam D, Shetty IP, Adappa KK, Muralishankar BG and Shenoy SP. Penetrating abdominal injury in a polytrauma patient: Anaesthetic challenges faced. *J Anaesthesiol Clin Pharmacol*. 2011; 27(2): 272-4.
7. Chudnofsky CR, Weber JE, Stoyanoff PJ, Colone PD, Wilkerson MD, Hallinen, et al. A combination of midazolam and ketamine for procedural sedation and analgesia in adult emergency department patients. *Acad Emerg Med*. 2000; 7(3): 228-35.
8. Kennedy RM, Porter FL, Miller JP, Jaffe DM. Comparison of fentanyl/midazolam with ketamine/midazolam for pediatric orthopedic emergencies. *Pediatrics*. 1998; 102(4 Pt 1): 956-63.
9. Sih K, Campbell SG, Tallon JM, Magee K, Zed PJ. Ketamine in adult emergency medicine: controversies and recent advances. *Ann Pharmacother*. 2011; 45(12): 1525-34.

طور مایل از قسمت فوقانی شکم وارد و از بخش تحتانی شکم خارج شده بود، طی این جراحی، از دو تخت اتاق عمل استفاده کرده بودند به طوری که قسمتی از بدن بیمار روی یک تخت و قسمت دیگر روی تخت دوم قرار داده شده بود و میله را از بین دو تخت عبور داده بودند (۶). نکته مهم دیگر محکم نگه‌داشتن دو سر میله جهت جلوگیری از آسیب بیشتر به احشاء و سرد کردن میله ضمن استفاده از آره برقی بود. اصطکاک شدید در هنگام برش میلگرد باعث تولید گرمای زیاد و داغ شدن میله می‌شد و در این حالت احتمال سوختگی پوست و قسمت‌های احشائی که در تماس با میلگرد بودند وجود داشت. لذا باید میلگرد در تمام طول عملیات با ریختن سرم شستشو، سرد نگه‌داشته می‌شد. استفاده هم‌زمان از داروهای کتامین و میدازولام، ترکیبی ایمن برای ایجاد بی‌دردی و آرام‌بخشی در بیماران بخش اورژانس است (۷). همچنین این ترکیب انتخابی مناسب در مداخلات ارتوپدی در بیماران اورژانس است (۸) و از آن می‌توان برای تعویض پانسمان نیز استفاده نمود (۹).

به طور کلی ملاحظات خاص در کنترل وضعیت این بیماران شامل پایدار نگه‌داشتن علائم حیاتی، توجه به احتمال خونریزی و رزرو نمودن خون، دادن وضعیت مناسب به بیمار بر حسب شرایط موجود، احتمال آسیب به احشاء شکمی و سوختگی آن‌ها در هنگام کوتاه کردن جسم خارجی، احتمال هیپوترمی^۴ به دلیل نداشتن پوشش کافی، استفاده از سرم و فراورده‌های خونی سرد و شستشوی میله با محلول‌های سرد در هنگام کوتاه کردن آن می‌باشد؛ همچنین احتمال عفونت را باید مد نظر داشت.

^۴ Hypothermia