Magnetic Resonance Tractography and its Clinical Applications

Bahman Jalali Kondori*, **Elham Rahimian** , **Mohammad Hossein Asadi**, **Majid Reza Tahsini**

Department of Anatomical Sciences, School of Medicine, Baqiyatallah University of Medical Sciences, Tehran, Iran.

Article Info:

Received: **30 Aug 2014** ***Accepted*****: 12 Oct 2014**

ABSTRACT

Introduction: Magnetic resonance tractography is a method to identifying anatomical connections in the living human brain. This technique uses data obtained from diffusion of water molecules to display two-dimensional or three-dimensional images of the nerve fiber tracts through performing computational analysis. Thus, it will be possible to check the status of fibers with performing this technique. It is one of the advance techniques in the field of neuroscience which has a diagnostic potential in neurological diseases, such as brain tumors, normal pressure hydrocephalus, multiple sclerosis, stroke, and a large number of other neurological disorders. ***Conclusion:*** Tractography is a useful method to identify nerve tracts non-invasively and in-vivo. Compared to invasive techniques, non-invasive nature and ease of obtaining data enable this method to a suitable technique for pre-operative planning of brain surgery.

Key words:

1. Diffusion Tensor Imaging
2. Diffusion
3. Diagnostic Imaging
4. Brain

* ***Corresponding Author:*** Bahman Jalali Kondori

E-mail: *Bahmanjalali2010@gmail.com*

[Downloaded from shefayekhatam.ir on 2025-06-27]

[DOI: 10.18869/acadpub.shefa.2.4.71]

تراکتوگرافی تشدید مغناطیسی و کاربردهای بالینی آن

بهمن جلالی کندری*، الهام رحیمیان، محمد حسین اسدی، مجید رضا تحسینی

گروه علوم تشریح، دانشکده پزشکی، دانشگاه علوم پزشکی بقیه الله، تهران، ایران.

اطلاعات مقاله:

تاریخ دریافت: ۸ شهریور ۱۳۹۳ **تاریخ پذیرش:** ۲۰ مهر ۱۳۹۳

چکیده

مقدمه: تراکتوگرافی تشدید مغناطیسی یک روش جهت شناسایی ارتباطات آناتومیک در مغز انسان می‌باشد. این روش با استفاده از آنالیز کامپیوتری داده‌های حاصل از انتشار مولکول‌های آب، تصاویر دو بعدی یا سه بعدی از مسیر فیبرهای عصبی را نشان می‌دهد. بنابراین با استفاده از این روش، بررسی وضعیت فیبرها امکان‌پذیر خواهد بود. این روش یکی از تکنیک‌های پیشرفته در زمینهٔ علوم اعصاب است که قدرت بالایی را در تشخیص بیماری‌های نورولوژیک همانند تومورهای مغزی، هیدروسفالی با فشار طبیعی، مالتیپل اسکلروز، سکتهٔ مغزی و تعداد زیادی از سایر اختلالات عصبی دارد. **نتیجه‌گیری:** تراکتوگرافی یک روش مفید جهت شناسایی مسیرهای عصبی به صورت غیرتهاجمی در درون مغز انسان می‌باشد. در مقایسه با روش‌های تهاجمی دیگر، ماهیت غیر تهاجمی بودن و سهولت کسب اطلاعات سبب شده است این روش یک تکنیک مناسب برای برنامه‌ریزی قبل از جراحی مغز باشد.

کلید واژه‌ها:

۱. تصویربرداری تانسور انتشاری
۲. انتشار
۳. تصویربرداری تشخیصی
۴. مغز

* **نویسنده مسئول:** بهمن جلالی کندری

آدرس الکترونیکی: *Bahmanjalali2010@gmail.com*

[Downloaded from shefayekhatam.ir on 2025-06-27]

[DOI: 10.18869/acadpub.shefa.2.4.71]

مقدمه

تصویربرداری تشدید مغناطیسی (MRI)[1] یک روش تصویربرداری پزشکی است که تصاویر با ضخامت کم و با مقاطع مختلف از بدن ایجاد می‌کند. هر چند روش تصویربرداری تشدید مغناطیسی معمولی، کمک شایانی به علم پزشکی در جهت تشخیص و درمان بسیاری از بیماری‌های سیستم عصبی کرده است ولی بررسی دقیق مادهٔ سفید مغز و مسیرهای عصبی به وسیلهٔ این روش ممکن نمی‌باشد. در واقع روشی برای نمایش فیبرهای عصبی در حالت طبیعی و در موارد بیماری سیستم عصبی وجود ندارد. این محدودیت، فرایند ترسیم درست مسیرهای عصبی را دچار مشکل کرده و همچنین اطلاعات ما را از نحوهٔ تأثیر تومورها یا سایر آسیب‌های مغزی بر روی این مسیرهای عصبی محدود کرده است.

تراکتوگرافی تشدید مغناطیسی یکی از روش‌های جدید و پیشرفته در طول دههٔ گذشته در زمینهٔ علوم اعصاب می‌باشد که از مدل‌سازی سه بعدی جهت نمایش مسیرهای عصبی استفاده می‌نماید. انتشار مولکول‌ها در محیط‌های آزاد، در تمام جهت‌ها به شکل یکسان بوده و انتشار ایزوتروپیک نامیده می‌شود. اگر انتشار در یک محیط دارای سد باشد، انتشار آنیزوتروپیک خواهد بود. در مادهٔ سفید مغز، این سد غلاف میلین است. انتشار آب در دسته‌های فیبرهای مسیر عصبی به شکل آنیزوتروپیک بوده و در طول محور دسته‌ها بیشتر است. در وضعیتی که میلین یا ساختار آکسون آسیب دیده باشد برای مثال در اثر ضربه، تومورهای مغزی و التهاب، آنیزوتروپی کاهش یافته و سد میلین تحت تأثیر این آسیب خواهد بود. در این روش از داده‌های حاصل از انتشار مولکول‌های آب و پردازش کامپیوتری این داده‌ها، تصاویر دو بعدی یا سه بعدی از مسیر فیبرهای عصبی نمایش داده می‌شود.

برای اولین بار در سال ۱۹۹۰ محققی به نام میشل موسلی گزارش کرد که انتشار مولکول‌های آب در مادهٔ سفید به شکل آنیزوتروپیک می‌باشد. با این وجود در آن زمان علت این انتشار آنیزوتروپیک کاملاً روشن نشده بود ولی مشخص شد که انتشار آب با امتداد مسیرهای عصبی ارتباط دارد و می‌توان از آن برای نمایش مسیرهای عصبی بهره برد (۱). پس از آن تلاش‌های زیادی جهت نمایش مسیرهای عصبی با استفاده از تصویربرداری تشدید مغناطیسی انجام شد. در ابتدا انتشار در دو جهت محاسبه و گزارش شد. در سال ۱۹۹۱ نمایش مسیرها با استفاده از داروی کنتراست‌زا توسط آرون فیلر[2] امکان‌پذیر شد.

چند ماه بعد از آن، اولین تصویر مسیرهای عصبی مغز بدون استفاده از داروی کنتراست‌زا به دست آمد. بعد از آن نگاه‌ها به استفاده از این روش اخیر معطوف شد و تلاش‌های بسیاری برای افزایش کارایی آن انجام گرفت. از جمله محققهایی که تلاش‌های بسیاری انجام داده و چندین مقاله در جهت ارتقای این روش ارائه نموده‌اند و آن را به عنوان یک روش کاربردی مطرح کرده‌اند می‌توان به پیتر باسر[3] اشاره کرد که به همراه همکاران خود در سال ۲۰۰۸ موفق به دریافت جایزهٔ مدال طلای پزشکی شد.

تراکتوگرافی می‌تواند ساختار مادهٔ سفید مغز را نمایش داده و برنامه‌ریزی قبل از جراحی را امکان‌پذیر نماید. در موارد مجاورت تومور مغزی با مسیرهای عصبی، بسیار مهم می‌باشد که جراح محل مجاورت تومور با مسیر عصبی را قبل از جراحی مشاهده نماید. این کار باعث می‌شود تا در حین جراحی از آسیب به مسیر عصبی اجتناب کرده و در واقع روش تراکتوگرافی یک نقشه راه برای جراح مغز و اعصاب فراهم می‌کند. این نقشهٔ راه، نشان می‌دهد که تومور به داخل فیبر عصبی نفوذ کرده و آن را تخریب کرده است یا فقط فیبرهای عصبی را کنار زده است.

اصول پایه و روش تراکتوگرافی

انتشار مولکول‌های آب در دسته‌های فیبرهای مسیر عصبی به شکل غیرقرینه بوده و در طول محور دسته‌ها بیشتر است. پس انتشار آب در مادهٔ سفید مغز بر خلاف مادهٔ خاکستری، بسیار غیرقرینه بوده و این اختلاف اساس تفکیک مسیر مادهٔ سفید از بافت خاکستری سیستم اعصاب مرکزی می‌باشد (۴-۲).

جهت نمایش میزان آنیزوتروپی انتشار از یک واحد کمی به نام FA[4] استفاده می‌شود که یک مقدار عددی بین صفر تا یک است. عدد صفر بیانگر عدم انتشار مولکول‌های آب و عدد یک حداکثر آن می‌باشد (۵). مولکول‌های آب در حرکت عمود نسبت به مسیرهای عصبی محدود شده و ترجیحاً در امتداد این مسیرها انتشار دارند. این نوع حرکت در محاسبات ریاضی به اصطلاح، انتشار بیضی شکل نامیده می‌شود.

انتشار مولکول‌های آب در سه محور عمود بر هم و با نمادهای λ_1، λ_2 و λ_3 نشان داده می‌شود. محور بزرگ انتشار که در راستای محور طولی مسیرهای عصبی می‌باشد با λ_1 مشخص می‌شود. در صورتی که λ_1 بزرگتر از λ_2 و λ_3 باشد، انتشار آنیزوتروپیک بوده و در صورتی که $\lambda_1=\lambda_2=\lambda_3$ باشد، انتشار ایزوتروپیک است. زمانی که انتشار در جهت محور λ_1 باشد آن را انتشار Ellipsoid یا تانسور می‌نامند. اطلاعات حاصل از انتشار مولکول‌های آب در بافت مورد نظر در یک حجم مشخص سه بعدی به نام وکسل[5] به نمایش در می‌آید. امتداد مسیر انتشار در وکسل‌های متوالی به شکل تانسور تظاهر می‌یابد. در واقع، تانسور شکل کلی شدهٔ بردارها در فضای سه بعدی است. در صورتی که امتداد وکسل به یک انتشار عرضی یا انتشار کروی شکل برسد، ردیابی مسیر عصبی متوقف می‌شود (۶)-(تصویر ۱).

از سکانس‌های مختلفی جهت تصویربرداری تراکتوگرافی استفاده می‌شود. در ابتدا از سکانس‌های Multi Shot EPI استفاده می‌شد. این سکانس دارای معایبی از قبیل زمان طولانی اسکن و وابستگی به Cardiac gating می‌باشد. با توجه به اینکه زمان طولانی اسکن موجب خستگی بیمار شده و آثار[6] ناشی از حرکت اعضای بیمار، کیفیت تصاویر حاصل را کاهش می‌داد لذا تلاش‌های زیادی جهت کاهش زمان اسکن انجام شد و با تغییرات اعمال شده در سکانس قبلی، زمان اسکن،

[1] Magnetic resonance imaging (MRI)
[2] Aaron Filler
[3] Peter Basser
[4] Fractional Anisotropy (FA)
[5] Voxel
[6] Artifacts

[Downloaded from shefayekhatam.ir on 2025-06-27]
[DOI: 10.18869/acadpub.shefa.2.4.71]

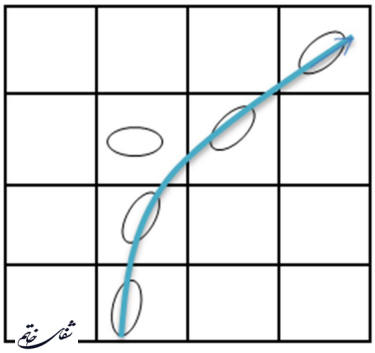

تصویر ۱- نحوهٔ شکل‌گیری تانسور. امتداد انتشار بیضوی مولکول‌های آب در هر پیکسل با پیکسل مجاور، شکل تانسور را پدید می‌آورد.

کاهش چشمگیری داشت. این سکانس جدید که همچنان نیز مورد استفاده وسیع در امور بالینی می‌باشد، Single Shot EPI نام دارد. ولی با کاهش زمان اسکن نسبت سیگنال به نویز که همواره یکی از عوامل مهم تعیین کنندهٔ کیفیت تصاویر خروجی می‌باشد، کاهش می‌یابد (۷). برای جبران این عامل باید از دستگاه‌های MRI با قدرت میدان مغناطیسی بالاتر استفاده شود (۸).

علاوه بر سکانس‌های مختلف، روش‌های نمونه‌گیری مختلفی نیز در تصویربرداری تراکتوگرافی به کار گرفته می‌شود. از جملهٔ روش‌های جمع آوری داده‌ها می‌توان به موارد زیر اشاره کرد:

۱. پردازش ناحیهٔ مورد نظر (ROI)[۷]

در بسیاری از تصویربرداری‌های بالینی تراکتوگرافی از این روش استفاده می‌شود. در این روش ناحیهٔ مشخصی از مغز از قبل انتخاب شده و محاسبهٔ میزان FA و انتشار متوسط (MD)[۸] فقط از آن ناحیه صورت می‌گیرد. از جملهٔ مزایای این روش این است که ناحیهٔ مورد نظر مشخص بوده و تمرکز[۹] روی آن می‌باشد. از مهمترین نقایص آن این است که سایر نواحی پاتولوژیک احتمالی مورد بررسی قرار نگرفته و دور از نظر می‌باشد.

۲. پردازش هیستوگرام[۱۰]

این روش بیشتر در بیماران مبتلا به مولتیپل اسکلروز یا تومور مغزی جهت مقایسهٔ تغییرات انتشار با گروه کنترل استفاده می‌شود. در این روش پارامترهای انتشار به شکل هیستوگرام نمایش داده می‌شوند. برخلاف روش ROI در این روش اطلاعات دیگری نظیر محل تغییر پارامتر به دست نمی‌آید.

۳. پردازش بر پایهٔ وکسل[۱۱]

در سال‌های اخیر این روش بیشتر مورد توجه بوده است. در این روش میزان FA و میانگین انتشار در تک تک وکسل‌ها محاسبه و پردازش می‌شود. مهمترین مزیت این روش این است که تمامی نواحی مغز مورد ارزیابی بوده و میزان تغییرات انتشار نسبت به هر وکسل قابل ارزیابی و مقایسه می‌باشد. از مهمترین مشکلات این روش میزان دقت الگوریتم به کار گرفته شده جهت محاسبه می‌باشد.

۴. پردازش فضایی بر پایهٔ مسیر عصبی[۱۲]

این روش در واقع توسعه یافتهٔ روش پردازش بر پایهٔ وکسل می‌باشد که مشکلات مربوط به الگوریتم در محاسبات رفع شده و نرم‌افزارها ارتقاء یافته است (۹). پردازش نهایی تصاویر با استفاده از نرم‌افزارهای ویژه انجام شده و با محاسبهٔ FA، تصاویر رنگی مسیرهای عصبی با استفاده از الگوریتم‌های پیچیدهٔ ریاضی نمایش داده می‌شوند. مسیرهای با جهت‌گیری فوقانی -تحتانی نظیر مسیر قشری -نخاعی به رنگ آبی، فیبرهای با جهت‌گیری قدامی -خلفی به رنگ سبز و فیبرهای عبوری بین نیمکره‌های

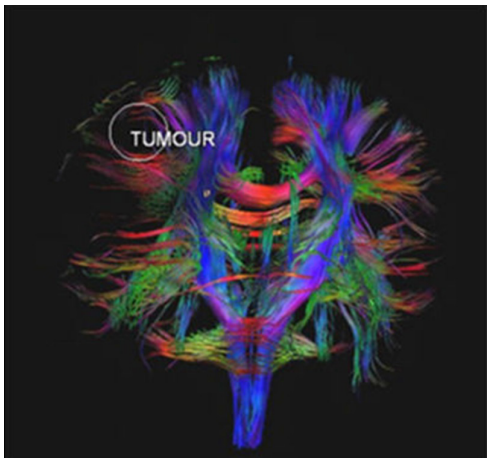

تصویر ۲- تصویر سه بعدی تراکتوگرافی مغز. مسیرها با جهت گیری فوقانی -تحتانی به رنگ آبی، فیبرهای با جهت گیری قدامی -خلفی به رنگ سبز و فیبرهای عبوری بین نیمکره‌های مغزی به رنگ قرمز نمایش داده می‌شود (۱۰).

[7] Region-of-interest (ROI)
[8] Mean diffusion (MD)
[9] Focus
[10] Histogram analysis
[11] Voxel-based analysis
[12] Tract-based spatial statistic (TBSS)

[Downloaded from shefayekhatam.ir on 2025-06-27]
[DOI: 10.18869/acadpub.shefa.2.4.71]

مغزی به رنگ قرمز خواهند بود (تصویر ۲).

با توجه به اینکه تصاویر سه بعدی حاصل، اطلاعات آناتومیک از بافت مجاور ندارند، تصاویر رنگی مسیرها با تصاویر معمول MRI از همان ناحیه ترکیب شده و تصویر فیبرهای عصبی در بستری از تصاویر سیاه و سفید مغز جهت نمایش هرچه بهتر مجاورت‌ها نمایان می‌گردد.

کاربردهای بالینی تراکتوگرافی

این روش قدرت تشخیصی بالایی در بیماری‌های نورولوژیک همانند؛ NPH[13]، مولتیپل اسکلروز، سکتهٔ مغزی ایسکمیک[14]، تومورهای مغزی[15] و تعداد زیادی از بیماری‌های دیگر دارد.

مولتیپل اسکلروز

مولتیپل اسکلروز یکی از شایع‌ترین بیماری‌های سیستم عصبی مرکزی است. این بیماری جزء بیماری‌های خودایمنی بوده و با تظاهر علایم بالینی خاص و پلاک‌هایی در سیستم عصبی قابل شناسایی است. این بیماری به طور کلی مادهٔ سفید مغز و نخاع را درگیر کرده و در پی آن غلاف میلین تخریب می‌گردد. با این وجود می‌تواند مادهٔ خاکستری را نیز تحت تأثیر قرار دهد (۱۲، ۱۱). با وجود اینکه روش تراکتوگرافی یک روش معمول جهت تشخیص و شناسایی بیماری مولتیپل اسکلروز نمی‌باشد، ولی توانایی زیادی در تفهیم روند پاتولوژیک این بیماری دارد. این روش در تشخیص پلاک‌های مولتیپل اسکلروز حساسیت مناسبی داشته و ارزش بالایی در تشخیص تغییرات ساختاری طی روند درمان بیماری دارد. میزان انتشار متوسط و FA در این بیماری محاسبه و با گروه طبیعی مقایسه می‌شود. هرچند یافته‌ها نشان می‌دهد که در ضایعات تحلیل رونده میزان MD افزایش و FA کاهش می‌یابد ولی تشخیص اینکه ضایعه از کدام نوع (دمیلینیشن، گلیوز و غیره) است، قابل بحث می‌باشد (۱۳).

تومورهای مغزی

روش‌های تصویربرداری معمولی[16]، روش‌های استانداردی جهت اثبات وجود توده‌های مغزی و ارزیابی آن‌ها می‌باشند. بررسی موقعیت، اندازه و بسیاری پارامترهای مهم دیگر با استفاده از این تصاویر ممکن می‌گردد. اما نکتهٔ مهم در درمان این ضایعات تشخیص بافت تومورال از ادم اطراف تومور و همچنین تمایز آن از مسیرهای عصبی مجاور می‌باشد.

مطالعات اخیر نشان داده است که روش تراکتوگرافی توانایی تفکیک ناحیهٔ ادم اطراف تومور از بافت تومورال و تعیین حاشیهٔ تومور را با حساسیت و دقت بالایی دارد (۱۴). در بسیاری از موارد، تومور الیاف مسیر عصبی را کنار زده، یا دچار تغییر نموده و یا تخریب می‌نماید (تصویر ۳). در هر کدام از حالات فوق برنامه‌ریزی جراحی تومور متفاوت خواهد بود.

تراکتوگرافی می‌تواند ساختار مادهٔ سفید مغز را نمایش داده و برنامه‌ریزی قبل از جراحی را امکان‌پذیر نماید. این کار باعث

[16] Conventional
[17] Apparent diffusion coefficient (ADC)
[18] High-grade gliomas

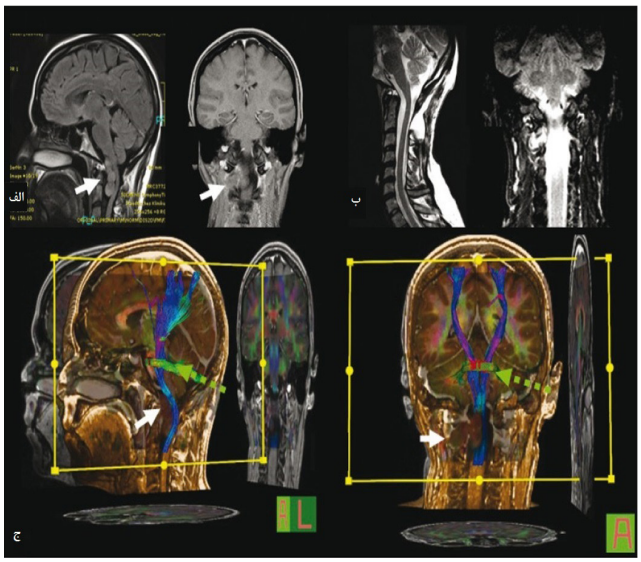

تصویر ۳- الف و ب: تصاویر MRI در نمای ساژیتال و کرونال که وجود تومور در محل کرانیوسرویکال را نشان می‌دهد. ج: نمایش اثر تومور بر مسیرهای عصبی مجاور با استفاده از روش تراکتوگرافی (۱۵).

می‌شود تا در حین جراحی از آسیب به مسیر عصبی اجتناب کرده و در واقع روش تراکتوگرافی یک نقشه راه برای جراح مغز و اعصاب فراهم می‌کند (۱۷، ۱۶). در بسیاری از مطالعات اخیر با محاسبهٔ پارامتر ضریب نفوذ ظاهری (ADC)[17] در تصاویر دیفیوژن، به تشخیص نوع توده‌های مغزی کمک شده است. این پارامتر میزان عددی انتشار مولکول‌های آب را در بافت مورد نظر نشان می‌دهد. از آنجایی که در بافت‌های تومورال میزان سلولاریتی افزایش می‌یابد، میزان انتشار مولکول‌های آب در فضای خارج سلولی نسبت به بافت طبیعی مغز کاهش می‌یابد. با توجه به اینکه میزان سلولاریتی در انواع توده‌های مغزی متفاوت است، این پارامتر می‌تواند در تشخیص نوع توده‌های مغزی مؤثر باشد (۱۹، ۱۸، ۲).

در مطالعاتی که محققین در سال‌های اخیر انجام داده‌اند، محاسبهٔ MD و FA نشان داده است که میانگین انتشار در ادم اطراف تومور مربوط به ضایعات متاستازی بیشتر از ضایعات گلیومای با درجه بالا[18] می‌باشد. در حالی‌که FA در این دو گروه تفاوت معنی‌داری ندارد (۲۳-۲۰).

در یک مطالعهٔ دیگر نشان داده شد که میزان FA برای ضایعهٔ گلیومای با درجهٔ بالا، کمتر از مننژیوما بوده است. اگر چه میزان انتشار متوسط در دو نوع ضایعه اختلاف معنی‌داری ندارد (۲۶-۲۴). در سال ۲۰۰۱ استادنیک و همکارانش بیان کردند که با استفاده از محاسبهٔ میزان ADC در ضایعات داخل مغزی، می‌توان بسیاری از تومورهای مغزی را تفکیک نمود (۲۷). مطالعهٔ دیگری که توسط پروونزال و همکارانش در سال ۲۰۰۶ انجام شد، نشان داد محاسبهٔ عددی پارامتر ADC در تشخیص نوع تومورهای مغزی مؤثر بوده است (۲۸).

[13] Normal pressure hydrocephalus
[14] Ischemic stroke
[15] Brain tumors

[Downloaded from shefayekhatam.ir on 2025-06-27]
[DOI: 10.18869/acadpub.shefa.2.4.71]

Mean (± SD) ADC values in the three groups

Group	ADC Value (mm^2/s)	Range (mm^2/s)
1 (n = 18)	$105 \pm 11 \times 10^{-5}$	$94–116 \times 10^{-5}$
2 (n = 18)	$93 \pm 8 \times 10^{-5}$	$85–102 \times 10^{-5}$
3 (n = 38)	$88 \pm 9 \times 10^{-5}$	$79–97 \times 10^{-5}$
Right (n = 19)	$89 \pm 9 \times 10^{-5}$	$80–98 \times 10^{-5}$
Left (n = 19)	$87 \pm 8 \times 10^{-5}$	$79–95 \times 10^{-5}$

تصویر ۴- مقایسهٔ میزان پارامتر انتشار ADC در هیپوکامپ بیماران مبتلا به صرع که به صورت میانگین ± انحراف معیار گزارش شده است. گروه ۱: محاسبهٔ پارامتر ADC در هیپوکامپ اسکلروزی بیماران مبتلا به اسکلروز هیپوکامپ یک طرفه. گروه ۲: محاسبهٔ پارامتر ADC در هیپوکامپ مقابل همان بیماران. گروه ۳: محاسبهٔ پارامتر ADC در هیپوکامپ افراد سالم. مقایسهٔ میانگین ADC نشان می‌دهد میزان انتشار مولکول‌های آب در هیپوکامپ اسکلروزی به شکل معنی‌داری افزایش یافته است (۳۲).

صرع[19]

مطالعات اخیر بر روی اسکلروز هیپوکامپ در بیماران با صرع لوب تمپورال تمرکز داشته و علاوه بر روش‌های تصویربرداری معمول از روش‌های جدید مانند تصاویر دیفیوژن استفاده شده است. این تحقیقات نشان داده است که استفاده از تصاویر دیفیوژن و مقایسهٔ میزان تغییرات انتشار بین دو هیپوکامپ می‌تواند کمک شایانی در تشخیص بیماری صرع ناشی از اسکلروز هیپوکامپ نماید (تصویر ۴). دو مورد از این تحقیقات که در سال ۲۰۰۳ انجام شده است، حساسیت بیشتر تصاویر دیفیوژن در تشخیص هیپوکامپ غیر طبیعی را اثبات کرده است (۳۰، ۲۹). مطالعه‌ای در سال ۲۰۰۶ نشان داد در بیماران با صرع لوب تمپورال و اسکلروز تمپورال، میزان FA پایین در ژنوم کورپوس کالوزوم و کپسول خارجی و افزایش انتشار متوسط در همان نواحی و در ناحیهٔ اسپلینیوم در مقایسه با کنترل مشاهده می‌شود. این تغییرات انتشار با افزایش انتشار عرضی همراه بوده و بیان‌کنندهٔ تحلیل رفتن میلین در این مسیر می‌باشد. در بیشتر این بیماران، حملهٔ صرع بعد از جراحی بهبود می‌یابد (۳۱).

سکتهٔ مغزی ایسکمیک

سکتهٔ مغزی ایسکمیک بر اثر اختلال ناگهانی گردش خون در ناحیه‌ای از مغز روی داده و موجب اختلال در عملکرد مغز می‌گردد. تراکتوگرافی جهت تعیین ارتباط بین مسیرهای مربوط به تکلم با نواحی انفارکتوس در مغز به کار برده می‌شود (۳۴، ۳۳). مسیر عصبی آرکویت[20] مسیری است که ناحیهٔ شنوایی اولیه در لوب تمپورال (ورنیکه) را به ناحیهٔ تکلم در لوب فرونتال (بروکا) متصل می‌نماید. اختلال در خونرسانی این ناحیه موجب انفارکتوس و بروز آفازیا خواهد شد. با استفاده از روش پردازش بر پایهٔ مسیر عصبی می‌توان اختلال در این مسیر را مورد بررسی قرار داد (۳۵).

نتیجه گیری

این روش پیشرفت‌های زیادی در سال‌های اخیر داشته و کاربردهای بالینی آن رو به گسترش می‌باشد. یکی از مهمترین مزیت‌های این روش غیرتهاجمی بودن آن می‌باشد. در این روش وضعیت فیبرهای عصبی در بدن موجود زنده بررسی شده و اطلاعات با ارزشی بدون وارد کردن هیچ آسیبی به دست می‌آید. با وجود مزایای بسیار زیاد این روش، هزینهٔ انجام آن برای بیماران بسیار مناسب بوده و تفاوت چندانی با تصویربرداری تشدید مغناطیسی معمول ندارد. پیشرفت‌های آتی این روش در چند زمینه قابل تصور است. برای مثال، در زمینهٔ بهبود الگوریتم محاسباتی (۳۶)، کاهش زمان اسکن از طریق بهبود سکانس‌های مربوطه، افزایش شفافیت تصویر و بهبود کیفیت تصاویر نهایی و استاندارد کردن پروتکل تراکتوگرافی، پیشرفت‌های زیادی می‌توان تصور نمود.

استاندارد کردن پروتکل تراکتوگرافی یکی از مهمترین جنبه‌هایی می‌باشد که می‌تواند مقبولیت این روش در امور بالینی را افزایش داده و نتایج آن را با ارزش‌تر و مقبول‌تر نماید. در طی این فرایند که به روش‌های مختلفی می‌تواند صورت گیرد، پارامترهایی که توسط کاربر اعمال می‌گردد کاهش یافته و به دنبال آن خطاهای انسانی هم کاهش می‌یابد (۶). یکی از روش‌هایی که در جهت استاندارد کردن روش تراکتوگرافی و کاربردی کردن آن در جراحی‌ها می‌باشد، تراکتوگرافی بر پایهٔ نورونویگیشن می‌باشد. در این روش از تصاویر تراکتوگرافی به همراه تصاویر معمول MRI در حین عمل جراحی جهت نمایش محل مسیرها و ارتباط آن‌ها با ضایعه استفاده می‌شود (۳۸، ۳۷).

[19] Epilepsy
[20] Arcuate fasciculus

[Downloaded from shefayekhatam.ir on 2025-06-27]
[DOI: 10.18869/acadpub.shefa.2.4.71]

منابع

1. Moseley ME, Cohen Y, Kucharczyk J, Mintorovitch J, Asgari HS, Wendland MF. Diffusion-weighted MR imaging of anisotropic water diffusion in cat central nervous system. Radiology. 1990; 176 (2): 439-45.

2. Le Bihan D, Breton E, Lallemand D, Grenier P, Cabanis E, Laval-Jeantet M. MR imaging of intravoxel incoherent motions: application to diffusion and perfusion in neurologic disorders. Radiology. 1986; 161: 401-7.

3. Mori S, Barker PB. Diffusion magnetic resonance imaging: its principle and applications. Anat Rec. 1999; 257: 102-9.

4. van Gelderen P, de Vleeschouwer MH, DesPres D, Pekar J, van Zijl PC, Moonen CT. Water diffusion and acute stroke. Magn Reson Med. 1994; 31: 154-63.

5. Le Bihan D, Mangin JF, Poupon C, Clark CA, Pappata S, Molko N, et al . Diffusion tensor imaging: concepts and applications . J Magn Reson Imaging. 2001; 13(4): 534-46.

6. Yamada K, Sakai K, Akazawa K, Yuen S, Nishimura T. MR tractography: a review of its clinical applications. Magn Reson Med Sci. 2009; 8(4): 165-74.

7. Yamada K, Kizu O, Mori S, Ito H, Nakamura H, Yuen S, et al. Brain fiber tracking with clinically feasible diffusion-tensor MR imaging: initial experience. Radiology. 2003; 227: 295-301.

8. Okada T, Miki Y, Fushimi Y, Hanakawa T, Kanagaki M, Yamamoto A, et al. Diffusion-tensor fiber tractography: intraindividual comparison of 3.0-T and 1.5-T MR imaging. Radiology. 2006; 238: 668-78.

9. Berg HJ, E.J. Behrens T. Diffusion MRI: from quantitative measurement to in-vivo neuroanatomy. 1st ed. Academic Press. 2009.

10. Zamzuri I, W M Nazaruddin W H, Muzaimi M, Badrisyah I, Rahman Izaini G, Jafri Malin A. Functional MRI, diffusion tensor imaging, magnetic source imaging and intraoperative neuromonitoring guided brain tumor resection in awake and under general anaesthesia. Lichtor T. Clinical management and evolving novel therapeutic strategies for patients with brain tumors. Online Book. InTech. 2013; p. 19.

11. Bjartmar C, Trapp BD. Axonal and neuronal degeneration in multiple sclerosis: mechanisms and functional consequences. Curr Opin Neurol. 2001; 14: 271-8.

12. Baum HM, Rothschild BB. The incidence and prevalence of reported multiple sclerosis. Ann Neurol. 1981; 10(5): 420-8.

13. Castriota-Scanderbeg A, Sabatini U, Fasano F, Floris R, Fraracci L, Mario MD, et al. Diffusion of water in large demyelinating lesions: a follow-up study. Neuroradiology. 2002; 44: 764-7.

14. Price SJ, Jena R, Burnet NG, Hutchinson PJ, Dean AF, Pena A, et al. Improved delineation of glioma margins and regions of infiltration with the use of diffusion tensor imaging: an image guided biopsy study. AJNR Am J Neuroradiol. 2006; 27: 1969-74.

15. Carvi Y Nievas MN1, Hoellerhage HG, Drahten C. White matter tract alterations assessed with diffusion tensor imaging and tractography in patients with solid posterior fossa tumors. Neurol India. 2010; 58(6): 914-21.

16. Iliescu B, Dabija A, Faiyad Z, Gavas S, Poeată I. The role of MR tractography in pre-surgical planning-personal series of 25 cases and a review of the literature. Rom Neurosurg. 2011; 4: 483-90.

17. Bittar RG, Olivier A, Sadikot AF, Andermann F, Reutens DC. Cortical motor and somatosensory representation: effect of cerebral lesions. J Neurosurg. 2000; 92(2): 242-8.

18. Okamoto K, Ito J, Ishikawa K, Sakai K, Tokiguchi S. Diffusion-weighted echo-planar MR imaging in differential diagnosis of brain tumors and tumor-like conditions. Eur Radiol. 2000; 10: 1342-50.

19. Guo AC, Cummings TJ, Dash RC, Provenzale JM. Lymphomas and high-grade astrocytomas: comparison of water diffusibility and histologic characteristics. Radiology. 2002; 224(1): 177-83.

20. Lu S, Ahn D, Johnson G, Cha S. Peritumoral diffusion tensor imaging of high-grade gliomas and metastatic brain tumors. AJNR Am J Neuroradiol. 2003; 24: 937-41.

21. Tsuchiya K, Fujikawa A, Nakajima M, Honya K. Differentiation between solitary brain metastasis and high-grade glioma by diffusion tensor imaging. Br J Radiol. 2005; 78: 533-7.

22. Chiang IC, Kuo YT, Lu CY, Yeung KW, Lin WC, Sheu FO, et al. Distinction between high-grade gliomas and solitary metastases using peritumoral 3-T magnetic resonance spectroscopy, diffusion, and perfusion imagings. Neuroradiology. 2004; 46: 619-27.

23. Krabbe K, Gideon P, Wagn P, Hansen U, Thomsen C, Madsen F. MR diffusion imaging of human intracranial

[Downloaded from shefayekhatam.ir on 2025-06-27]

[DOI: 10.18869/acadpub.shefa.2.4.71]

tumours. Neuroradiology. 1997; 39: 483-9.

24. Provenzale JM, McGraw P, Mhatre P, Guo AC, Delong D. Peritumoral brain regions in gliomas and meningiomas: investigation with isotropic diffusion-weighted MR imaging and diffusion- tensor MR imaging. Radiology. 2004; 232: 451-60.

25. Bastin ME, Sinha S, Whittle IR, Wardlaw JM. Measurements of water diffusion and T1 values in peritumoural oedematous brain. Neuroreport. 2002; 13: 1335-40.

26. Kono K, Inoue Y, Nakayama K, Shakudo M, Morino M, Ohata K, et al. The role of diffusion-weighted imaging in patients with brain tumors. AJNR Am J Neuroradiol. 2001; 22: 1081-8.

27. Stadnik TW, Chaskis C, Michotte A, Shabana WM, van Rompaey K, Luypaert R, et al. Diffusion-weighted MR imaging of intracerebral masses: comparison with conventional MR imaging and histologic findings. AJNR Am J Neuroradiol. 2001; 22: 969-76.

28. Provenzale JM, Mukundan S, Barboriak DP. Diffusion-weighted and perfusion MR imaging for brain tumor characterization and assessment of treatment response. Radiology. 2006; 239(3): 632-49.

29. Assaf BA, Mohamed FB, bou-Khaled KJ, Williams JM, Yazeji MS, Haselgrove J, et al. Diffusion tensor imaging of the hippocampal formation in temporal lobe epilepsy. AJNR Am J Neuroradiol. 2003; 24: 1857-62.

30. Londono A, Castillo M, Lee YZ, Smith JK. Apparent diffusion coefficient measurements in the hippocampi in patients with temporal lobe seizures. AJNR Am J Neuroradiol. 2003; 24: 1582-6.

31. Gross DW, Concha L, Beaulieu C. Extratemporal white matter abnormalities in mesial temporal lobe epilepsy demonstrated with diffusion tensor imaging. Epilepsia. 2006; 47: 1360-3.

32. Wehner T, Lapresto E, Tkach J, Liu P, Bingaman W, Prayson RA, et al. The value of interictal diffusion-weighted imaging in lateralizing temporal lobe epilepsy. Neurology. 2007; 68: 122-7.

33. Yamada K, Mori S, Nakamura H, Ito H, Kizu O, Shiga K, et al. Fiber-Tracking method reveals sensorimotor pathway involvement in stroke patients. Stroke. 2003; 34(9): E159-62.

34. Kunimatsu A, Aoki S, Masutani Y, Abe O, Mori H, Ohtomo K. Three dimensional white matter tractography by diffusion tensor imaging in ischemic stroke involving the corticospinal tract. Neuroradiology. 2003; 45(8): 532-5.

35. Yamada K, Nagakane T, Mizuno T, Hosomi A, Nakagawa M, Nishimura T. MR Tractography depicting damage to the Arcuate fasciculus in a patient with conduction aphasia. Neurology. 2007; 68(10): 789.

36. Rowe M, Zhang HG, Oxtoby N, Alexander DC. Beyond crossing fibers: Tractography exploiting sub-voxel fibre dispersion and neighbourhood structure. Inf Process Med Imaging. 2013; 7917: 402-13.

37. Coenen VA, Krings T, Mayfrank L, Polin RS, Reinges MH, Thron A, et al. Three-dimensional visualization of the pyramidal tract in a neuronavigation system during brain tumor surgery: first experiences and technical note. Neurosurgery. 2001; 49: 86-92; discussion 92-3.

38. Krieg SM, Buchmann NH, Gempt J, Shiban E, Meyer B, Ringel F. Diffusion tensor imaging fiber tracking using navigated brain stimulation a feasibility study. Acta Neurochir. 2012; 154(3): 555-63.

[Downloaded from shefayekhatam.ir on 2025-06-27]

[DOI: 10.18869/acadpub.shefa.2.4.71]